

أطلس

# التشريح العصبي

الأستاذ الدكتور

محمد توفيق الرخاوي

أستاذ التشريح - كلية الطب - جامعة القاهرة

طبع في جمهورية « مصر » العربية

مكتبة لسان العرب  
www.lisanarb.com



# المقدمة

تصادف في الوقت الذي كان «أطلس الصدر والقلب»، وهو المنتج «الثاني» في سلسلة الإنتاج الـ «ثنائي اللغة» على وشك أن يرى النور - بعد أن ظهر المنتج «الأول» وهو «أطلس الرأس والعنق» - منذ شهر واحد .. تصادف أن تزامن إصدار هذا الأطلس الجديد مع افتتاح معرض القاهرة الدولي للكتاب، والذي كان لي شرف المشاركة في بعض ندواته .. ومنها الندوة التي دارت حول "أسئلة القرن العشرين"، والتي تعرضت فيما تعرضت إليه لقضية «الاهتمام باللغة العربية» كمدخل للنهضة الشاملة.

وكما جاء في تعليق الأستاذ سلامة أحمد سلامة الكاتب المرموق في عموده «من قريب» بالأهرام :

«... وقد عكست هذه الندوة على لسان عدد من المفكرين والخبراء مدى الأخطار التي تهدد اللغة العربية، وما يمكن أن يترتب عليها من إهدار للشخصية، وتمزيق للهوية، وعجز عن مقاومة التغريب والسيطرة الأجنبية ...»

وأود أن أشير - بإيجاز - إلى بعض النقاط التي أثرت وكان لها دلالاتها الخاصة في هذا الشأن :

- لفت نظري ما ذكره أحد الزملاء الأجلء الخبراء في البرمجيات اللغوية من أن «عدم تعريب العلوم ومصادر المعرفة سوف يؤدي إلى «ازدواج في الشخصية المصرية» .. وهو ازدواج نعاني منه بالفعل ..
- بلغ عدد مدارس التعليم باللغات الأجنبية في مصر - حتى الآن - ١٦٠٠ مدرسة، هذا في الوقت الذي يظهر فيه بوضوح انهيار مستوي الكتابة والقراءة باللغة العربية .. وتقول الدراسات إن الإقبال على اقتناء الكتاب العربي قد قل بصورة مخزية، ومؤسفة، ومحزنة ..
- ذكرت رئيسة تحرير إحدى مجلاتنا الشبابية - أثناء الندوة - أنها فجعت أيما فجيعة من تدني مستوى الكتابة باللغة العربية بالنسبة لشباب تخرج من كليات مثل كليات الإعلام، والتي تفترض أن تكون في مقدمة مؤهلاتهم الكتابة بلغة عربية واضحة، سليمة، سليمة.
- كما أثير أن ظاهرة تراجع اللغة العربية بدأت تغزو مستويات المجتمع الأكثر ثراء ونفوذًا وتميزًا .. وكلما ظل الاهتمام باللغة الأجنبية يتم على حساب اللغة العربية، زاد خطر عجزنا على التواصل الثقافي، والتعبير عن الأفكار، والاتجاهات، والآراء .. وبالتالي تقل فرصة المشاركة في التنمية، ما دما لا نستطيع مناقشة أمورنا بلغتنا .. !!

## وأقول من منطلق «تربوي»

يقول علماء اللسانيات والمتخصصون في اليونسكو إن «التعليم» (education) غير «التعلم» (learning)، فالتعليم (الطب وغيره) يتم في بلدان العالم كلها باللغة الأم (اللغة القومية)، إذ يتم التعليم في الصين باللغة الصينية، وفي اليابان باللغة اليابانية، وفي ألمانيا باللغة الألمانية، [وفي إسرائيل باللغة العبرية !!!] .. وهكذا ... حيث أن اللغة الأم، هي أداة العلم، وهي وعاء الثقافة، وهي كذلك وعاء الفكر. والحقيقة أنه «ما انتفع قوم بفكر لم يزرعوه في لغتهم» .. ولا بد لنا هنا من أن نذكر ونذكر أنه على حين أن دراسة لغة أجنبية («ك» لغة أجنبية) شيء محمود ومطلوب، حيث أنه «من تعلم لغة قوم أمن مكرهم»، فإن الدراسة «ب» لغة أجنبية شيء آخر، آثاره مدمرة تمامًا.

أ.د. / محمد توفيق الرخاوي

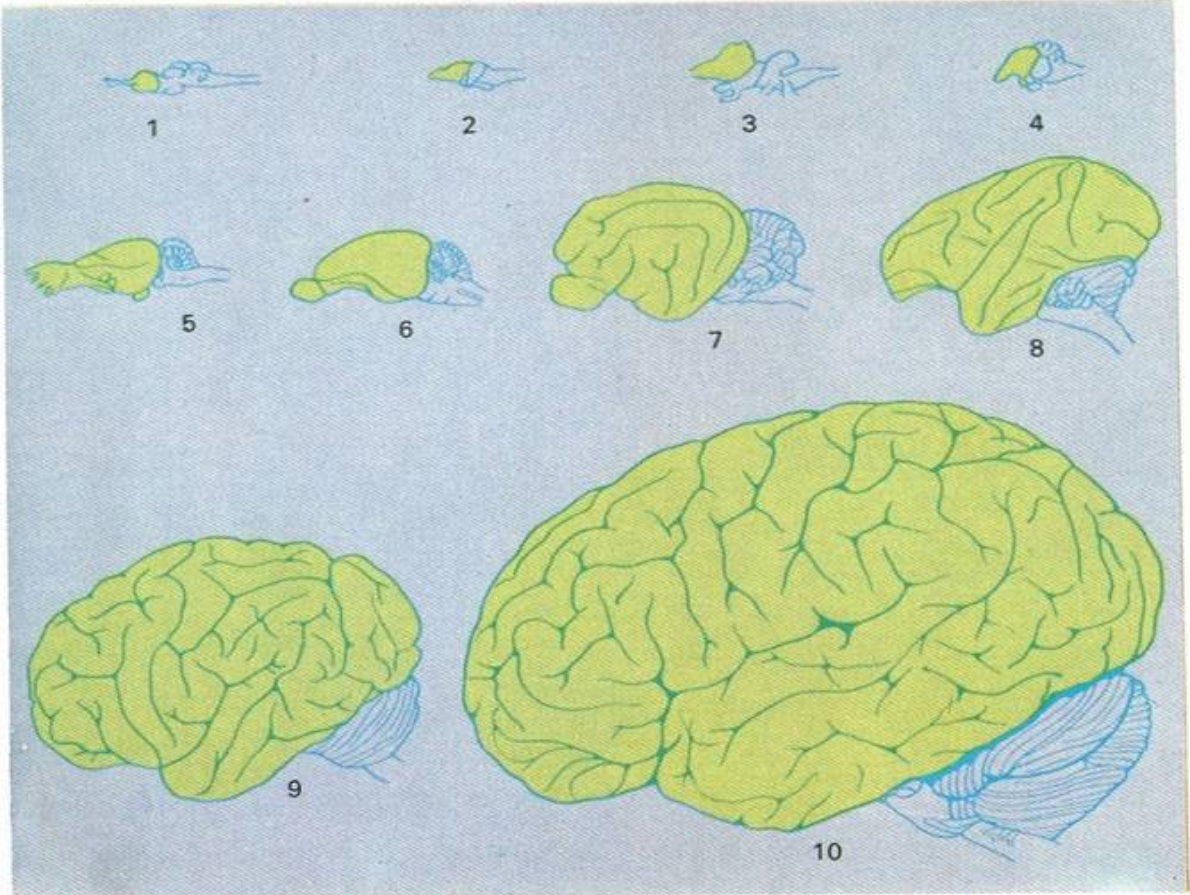
«سبتمبر» ٢٠٠٠



## أدمغة حيوانات مختلفة



مكتبة لسان العرب  
www.lisanarb.com  
lisanerab.com رابط بديل



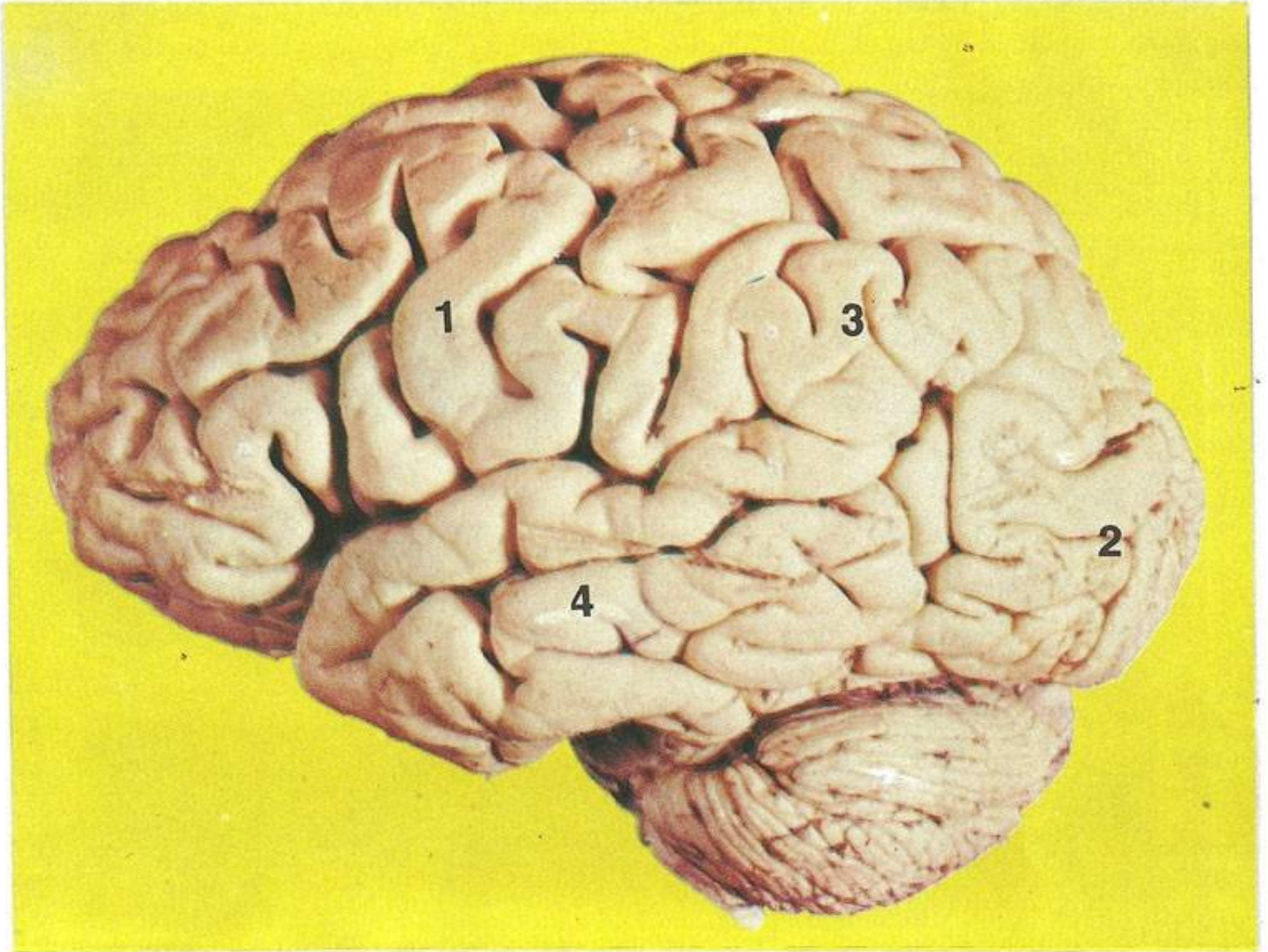
- الدماغ رقم [١٠] هو الدماغ الأدمي.
- لاحظ بداية تكون المخيخ في الدماغ رقم [٤].
- لاحظ أن الفص الجبهي كبير نسبيا في دماغ الإنسان.



# المخ والمخيخ

[منظر جانبي]

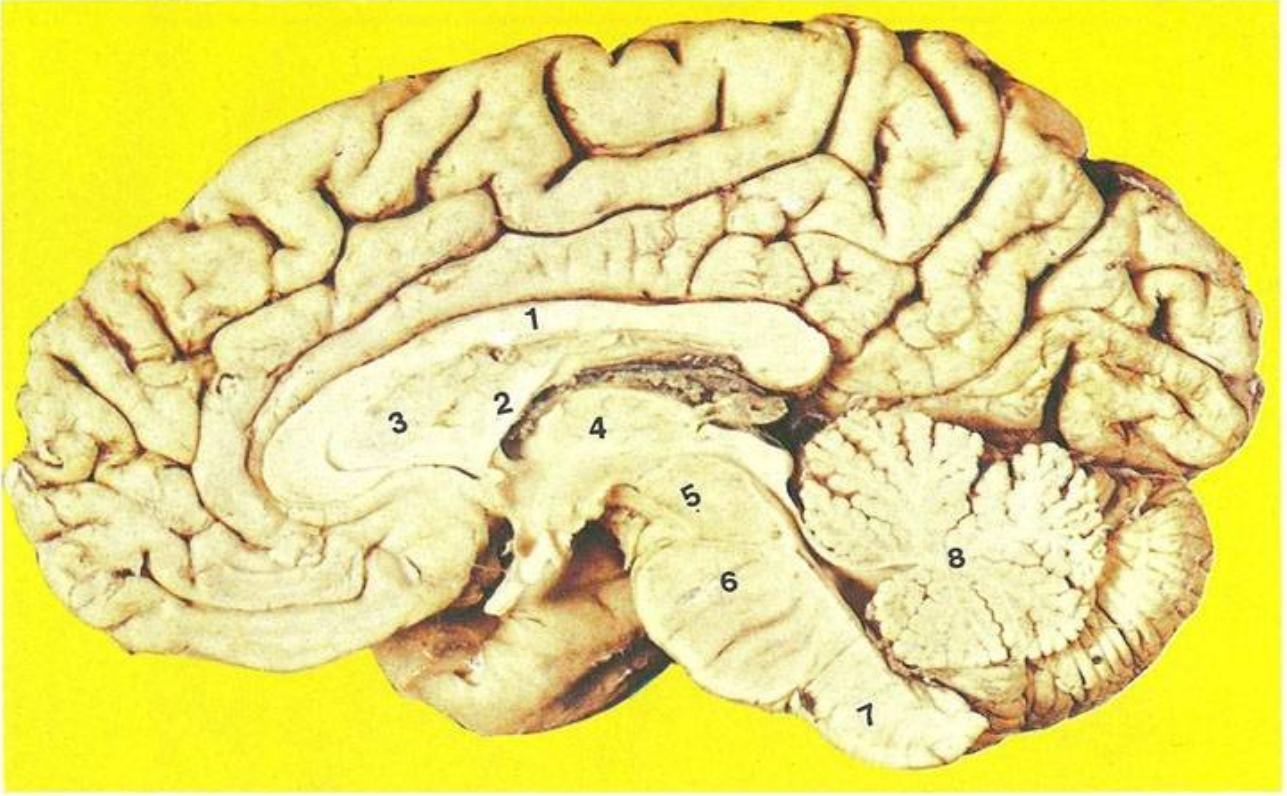
السطح الوحشي لنصف كرة المخ الأيسر والنصف الأيسر للمخيخ.



- يتكون كل نصف كرة مخية من أربعة فصوص : فص جبهي، وفص جداري، وفص قذالي وفص صدغي.
- يقع الفص الجبهي (١) في الأمام، والفص القذالي (٢) في الخلف، وبينهما الفص الجداري.
- يُكون الفص الصدغي (٤) الجزء المتبقي من السطح الوحشي وله شكل اللسان الذي يتجه طرفه إلى الأمام.



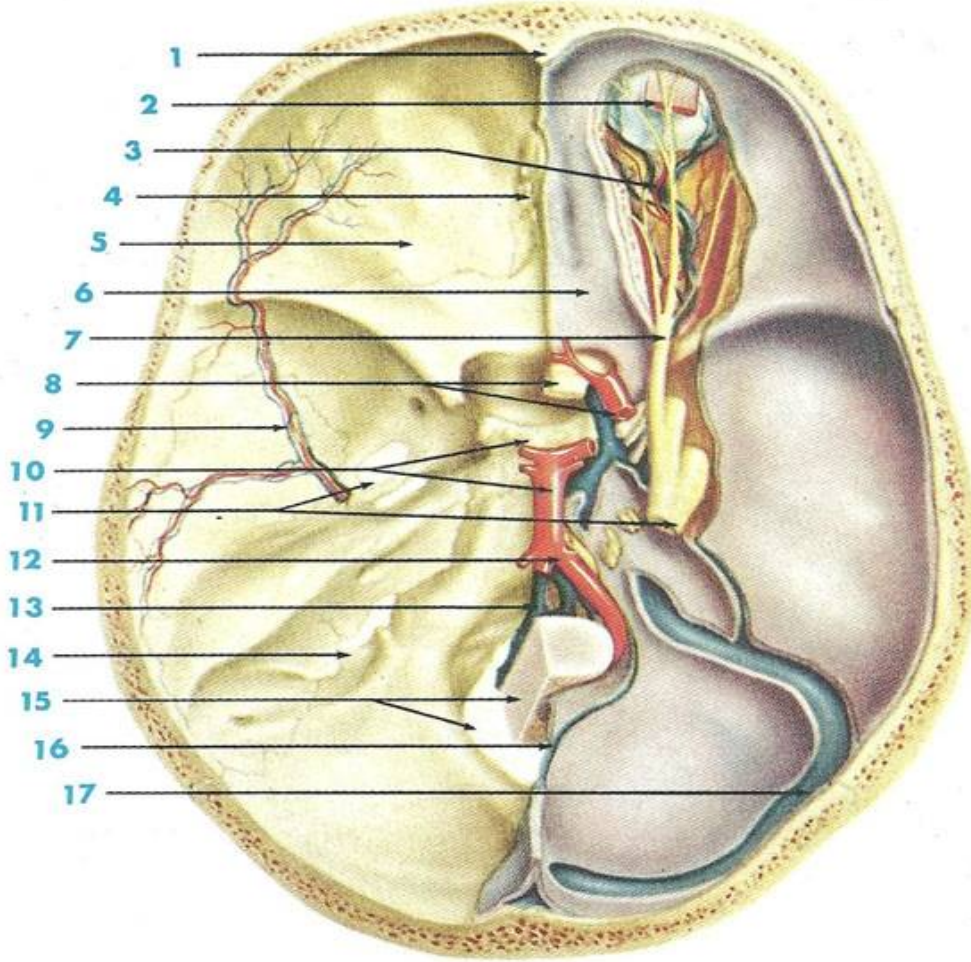
## قطاع سهمي في الدماغ



### يُمر القطاع في :

- الجسم الثفني (١) الذي له جسم في الوسط، وركبة في الأمام، وذيل في الخلف.
- القبو (٢).
- الحاجز الشفاف (٣) بين الجسم الثفني والقبو.
- المهاد (الثلامس) (٤).
- الدماغ المتوسط (٥) : تحت المهاد. تمر القناة المخية داخل الدماغ المتوسط.
- الجسر (٦) تحت الدماغ المتوسط.
- النخاع المستطيل (٧) تحت الجسر (٦)
- يقع الدماغ المتوسط (٥)، والجسر (٦)، والنخاع المستطيل (٧) أمام المخيخ (٨).

## قاع الجمجمة

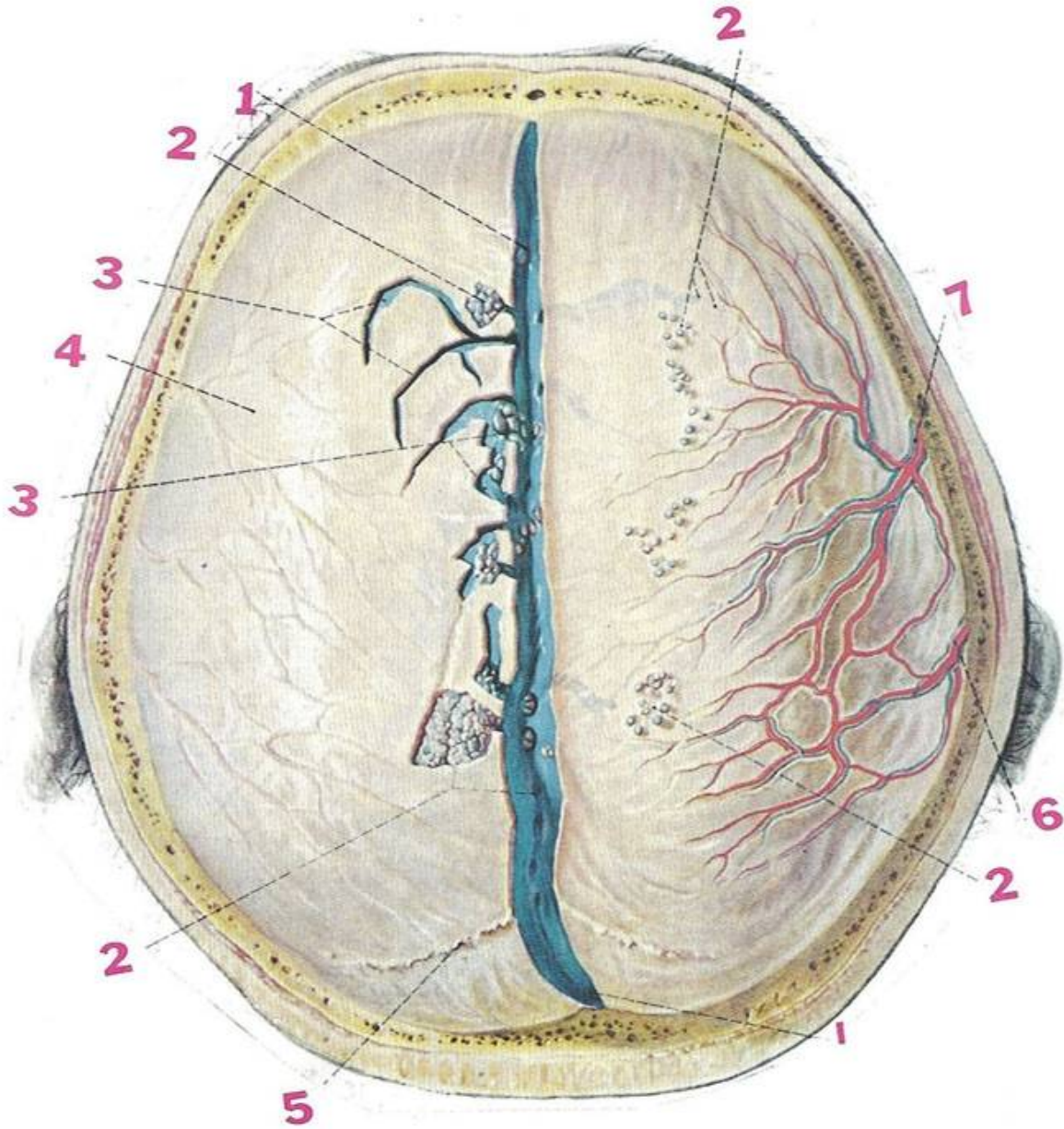


- |   |   |
|---|---|
| ١ | العرف الجبهي                              |
| ٢ | العضلة المستقيمة العليا                   |
| ٣ | الأوعية العينية                           |
| ٤ | الصفيحة المصفوية للعظم الغربالي           |
| ٥ | العظم الجبهي                              |
| ٦ | الأم الجافية                              |
| ٧ | العصب العيني                              |
| ٨ | العصب البصري [٢] والشريان السباتي الداخلي |

- |    |  |
|----|--|
| ٩  | الأوعية السحائية الوسطى                  |
| ١٠ | السرغ التركي والشريان القاعدي            |
| ١١ | الثقب البيضاوي، والعصب ثلاثي التوائم [٥] |
| ١٢ | الشريان الفقاري                          |
| ١٣ | الضفيرة القاعدية                         |
| ١٤ | الثقب الوداجي                            |
| ١٥ | النخاع الشوكي، والثقب الكبير             |
| ١٦ | الجيب القذالي                            |
| ١٧ | الجيب المستعرض                           |



**الأم الجافية [من أعلى]**  
 [بعد إزالة الجزء الأعلى من الجمجمة بقطع دائري]  
 تم فتح الجيب السهمي العلوي والفجوات الجانبية على الجانب الأيمن



- |   |                                      |
|---|--------------------------------------|
| ١ | الجيب السهمي العلوي                  |
| ٢ | تجيبات عنكبوتية                      |
| ٣ | فجوات جانبية                         |
| ٤ | الأم الجافية                         |
| ٥ | الدرز اللامداني                      |
| ٦ | الضرع الخلفي للشريان السحائي الأوسط  |
| ٧ | الضرع الأمامي للشريان السحائي الأوسط |



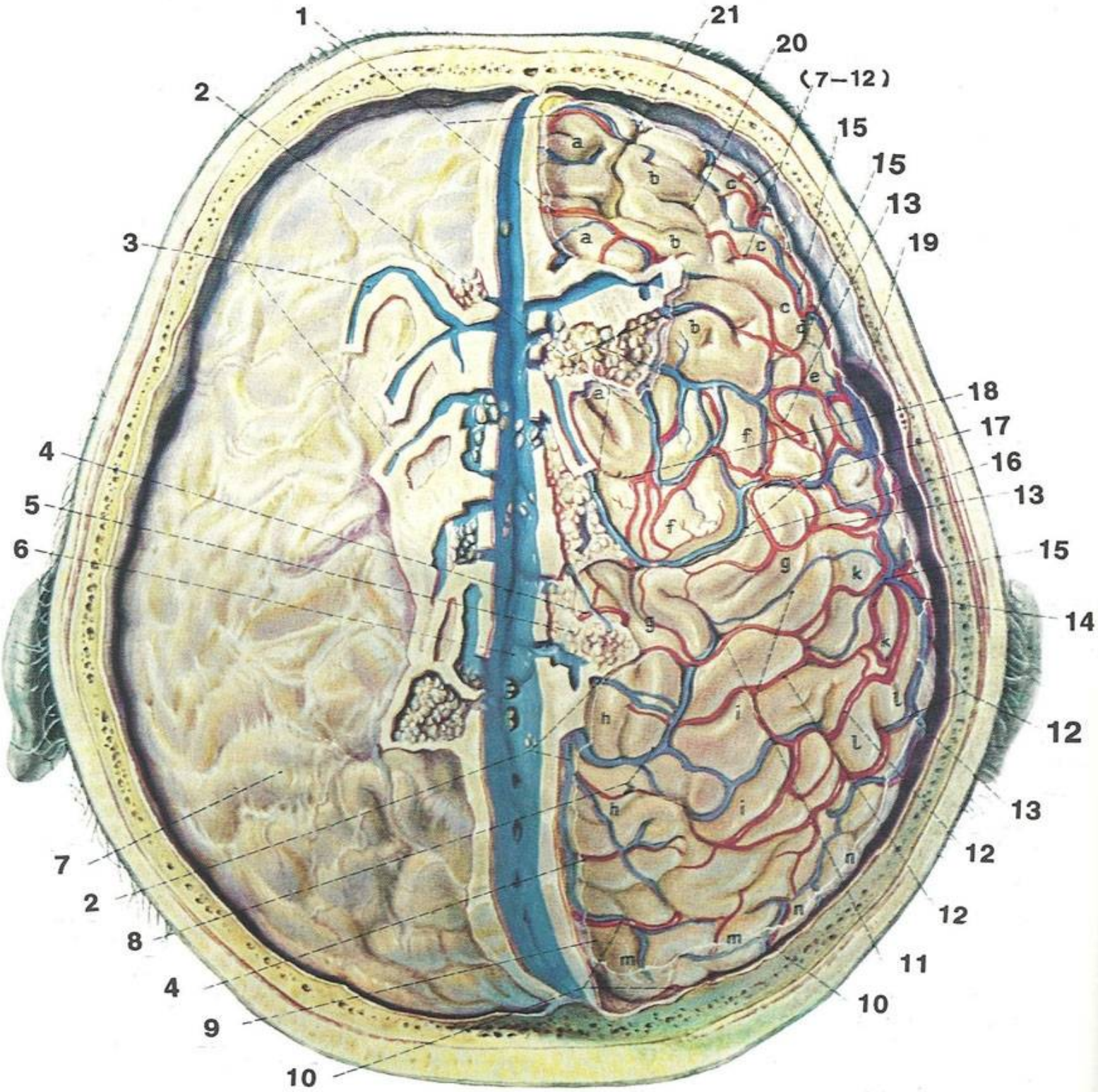
**منظر علوي للدماغ داخل الجمجمة . تم إزالة الأم العنكبوتية على الناحية اليمنى لتظهر الأوعية الدموية بينما بقيت العنكبوتية على الناحية اليسرى.**

- |                         |    |
|-------------------------|----|
| الشريان الثفني/الهامشي  | ١  |
| الأوردة المخية العليا   | ٢  |
| جوبات جانبية (وحشية)    | ٣  |
| الشريان المخي الأمامي   | ٤  |
| حبيبات عنكبوتية         | ٥  |
| الجيب السهمي العلوي     | ٦  |
| الأم العنكبوتية         | ٧  |
| الأخدود بين الجداري     | ٨  |
| الأخدود الجداري/القذالي | ٩  |
| الشريان المخي الخلفي    | ١٠ |
| الأخدود خلف المركزي     | ١١ |
| الشريان المخي الأوسط    | ١٢ |
| وريد مخي سفلي           | ١٣ |
| وريد تفاغري سفلي        | ١٤ |
| الشق المخي الوحشي       | ١٥ |
| وريد تفاغري علوي        | ١٦ |
| الأخدود المركزي         | ١٧ |
| الأخدود أمام المركزي    | ١٨ |
| وريد مخي أوسط           | ١٩ |
| الأخدود الجبهي السفلي   | ٢٠ |
| الأخدود الجبهي العلوي   | ٢١ |

- |                           |   |   |
|---------------------------|---|---|
| التضيقة الجبهية العليا    | = | a |
| التضيقة الجبهية الوسطى    | = | b |
| التضيقة الجبهية السفلى    | = | c |
| الجزء المثلث من (٢)       | = | d |
| الجزء الوصادي من (٢)      | = | e |
| التضيقة أمام المركزية     | = | f |
| التضيقة خلف المركزية      | = | g |
| الفصيص الجداري العلوي     | = | h |
| الفصيص الجداري السفلي     | = | i |
| التضيقة فوق الهامشية      | = | k |
| التضيقة الزاوية           | = | l |
| التلافيف القذالية العليا  | = | m |
| التلافيف القذالية الوحشية | = | n |



منظر علوي للدماغ داخل الجمجمة • تم إزالة الأم العنكبوتية  
 على الناحية اليمنى لتظهر الاوعية الدموية بينما بقيت العنكبوتية على الناحية اليسرى.





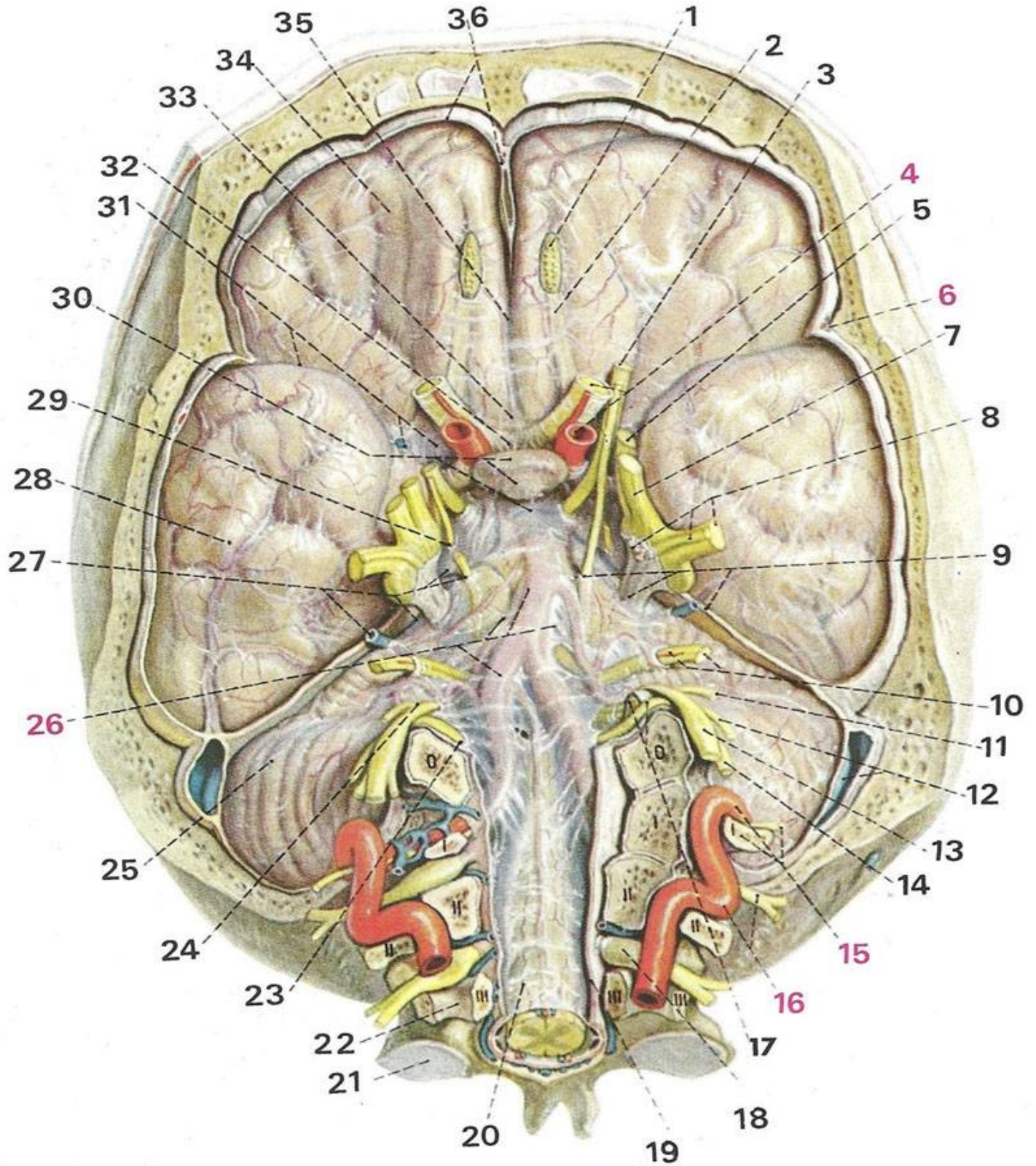
## الدماغ وجزء من النخاع الشوكي (منظر من الأمام من أسفل) تظهر فيه العنكبوتية، والصهاريج تحت العنكبوتية

البصلة الشمية	١
المسلك الشمي	٢
العصب المحرك للعين [٣]	٣
الشريان السباتي العام، والعصب البصري [٢]	٤
العصب العيني*	٥
الشريان السحائي الأوسط، والجيب الإسفيني/الجداري	٦
العصب الفكي العلوي*	٧
العصب الفكي السفلي*، والحبيبات العنكبوتية	٨
العصبان : ثلاثي التوائم والمبعد [٥-٦]، والخيمة المخيخية	٩
العصبان : الوجهي والسمعي [٧-٨]	١٠
العصب اللساني/البلعومي [٩]	١١
الجيب المستعرض، والعصب الإضافي [١١]	١٢
العقدة العليا للعصب الحائر [١٠]	١٣
العصب تحت اللساني [١٢]	١٤
الشريان الفقاري، والعصب العنقي الأول، والفقرة العنقية الأولى (الضهقة)	١٥
الشريان الفقاري، والعصب العنقي الثاني	١٦
العصب تحت اللساني [١٢]	١٧
العقدة الشوكية للعصب العنقي الثالث	١٨
الأم الجافية	١٩
عنكبوتية النخاع الشوكي	٢٠
السطح المفصلي للفقرة العنقية الثالثة	٢١
الثقب المستعرض للفقرة العنقية الثالثة	٢٢
العصب تحت اللساني [١٢]	٢٣
العصبان الحائر والإضافي [١٠-١١]	٢٤
السطح السفلي للمخيخ	٢٥
الشريان الفقاري، والشريان القاعدي، والصهريج الجسري	٢٦
العصب المبعد [٦]، والوريد الصخري	٢٧
السطح السفلي للفض الصدغي	٢٨
العصب البكري [٦]	٢٩
الغدة النخامية، والصهريج بين السويقي	٣٠
صهريج الشق المخي الوحشي	٣١
صهريج التصالب البصري	٣٢
صهريج الصفيحة النهائية	٣٣
السطح السفلي للفض الجبهي	٣٤
الشق المخي الطولي	٣٥
الأم الجافية، والمنجل المخي	٣٦

\* جزء من العصب ثلاثي التوائم [٥]



الدماغ وجزء من النخاع الشوكي (منظر من الأمام من أسفل)  
تظهر فيه العنكبوتية، والصهاريج تحت العنكبوتية





## قاعدة المخ والجزء العلوي من النخاع الشوكي

[ من أسفل ومن الأمام ]

بعد إزالة الأم العنكبوتية وفتح الصهاريج تحت العنكبوتية لمشاهدة الأوعية والأعصاب

- ١ القطب الجبهي، والأم العنكبوتية
- ٢ البصلة الشمية
- ٣ الشريان المخي الأمامي، والشريان الموصل الأمامي، والتصالب البصري
- ٤ العصب البصري [٢]
- ٥ الغدة النخامية، والشريان السباتي الداخلي، والعصب محرك العين [٢]
- ٦ الشريان القاعدي وفرعه الجسري، وعقدة ثلاثي التوائم
- ٧ الشريان المخيخي الأمامي السفلي، والعصب المبعد [٦] والوريد الصخري
- ٨ العصبان : الوجهي والسمعي [٧-٨]
- ٩ الثقب الوحشي للبطين الرابع، والعصب اللساني/البلعومي [٩] والصفيرة المشيمائية
- ١٠ الشق الخلفي/الوحشي للمخيخ، والعصب الإضافي [١١]
- ١١ السطح السفلي للمخيخ، والأوردة المخيخية السفلية
- ١٢ الهرم، والشريان الفقاري
- ١٣ جذيرات العصب العنقي الأول، والشريان الشوكي الخلفي
- ١٤ الجذر الأمامي للعصب العنقي الثاني، والشريان الشوكي الأمامي
- ١٥ الجذر الأمامي للعصب العنقي الثالث، وعقدة شوكية، ووريد بين فقاري
- ١٦ الأم العنكبوتية
- ١٧ الجذر الشوكي للعصب الإضافي [١١]، والشريان الفقاري
- ١٨ الصفيرة الوريدية الفقارية
- ١٩ الجذر القحفي للعصب الإضافي [١١] والعصب تحت اللساني
- ٢٠ [١٢]، والشريان المخيخي الخلفي السفلي العصب الحائر [١٠]
- ٢١ الجيب السيني، والشريان المخيخي العلوي
- ٢٢ الفرع الوحشي من الشريان المخي الخلفي، والخيمة المخيخية
- ٢٣ الوريد المخي السفلي في الأخدود الصدغي السفلي
- ٢٤ الشريان المخيخي العلوي، والعصب ثلاثي التوائم [٥]
- ٢٥ فرع قشري من الشريان المخي الخلفي
- ٢٦ الشريانان : الموصل الخلفي والمشيماي الأمامي، والعصب البكري [٤]
- ٢٧ الوريد المخي الأوسط، والأخدود الأنفي
- ٢٨ فرع صدغي من الشريان المخي الأوسط
- ٢٩ المثلث الشمي، والخيوط الشمية
- ٣٠ فروع من الشريان المخي الأوسط، والمسلك الشمي
- ٣١ الشريان المخي الأمامي، والأوردة المخية العليا

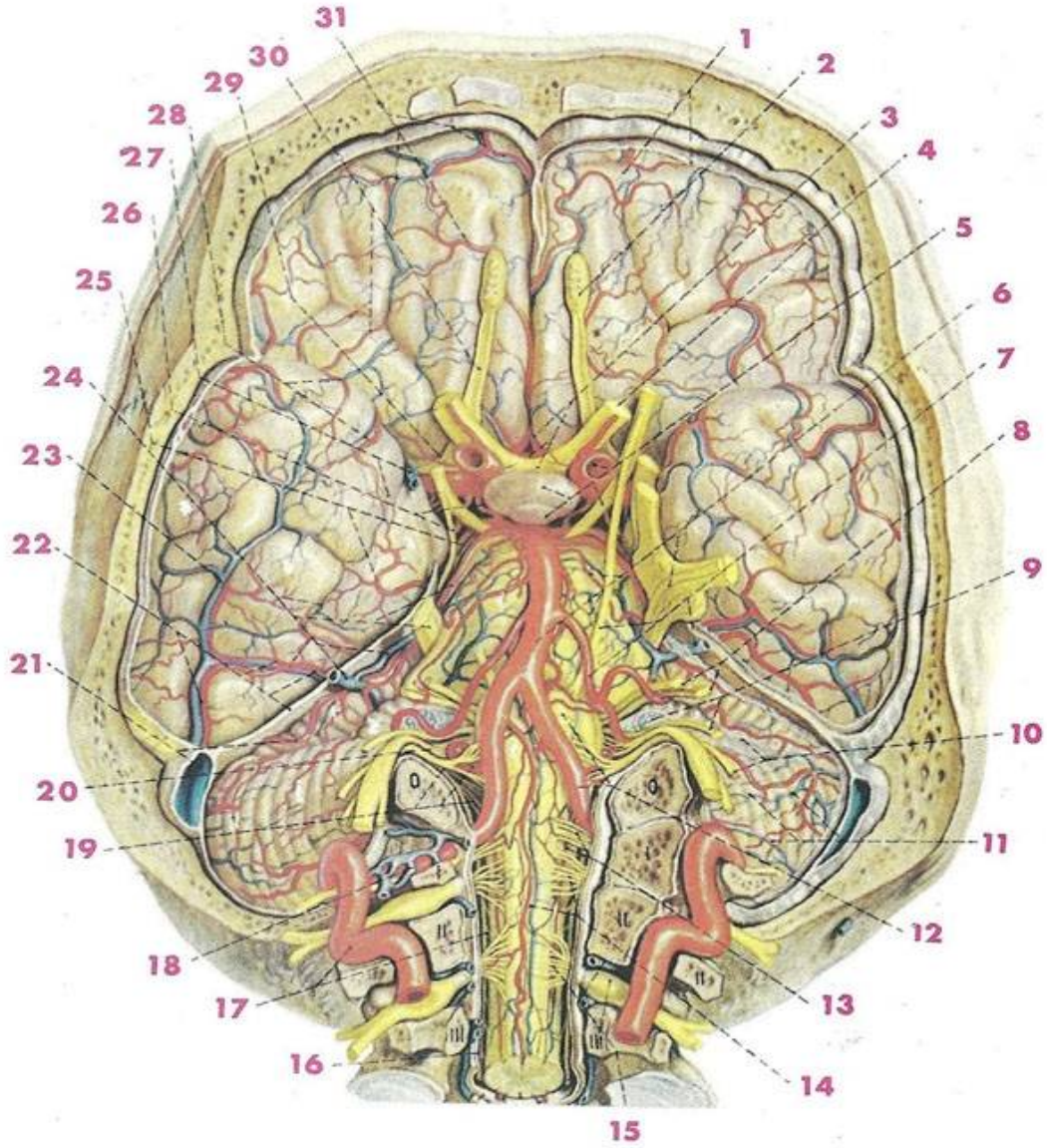
- a = التلصيف المستقيم
- b = أخاديد وتلافيف حجاجية
- c = التلصيف جار الحصين
- d = التلصيف القذالي/الصدغي الوحشي
- e = التلصيف الصدغي السفلي
- f = الفصيصان المربع العلوي والمربع السفلي
- g = التدفة
- h = الفصيص الهلالي السفلي
- j = الفصيص ذو البطنين
- k = الهرم
- l = الجسر



## قاعدة المخ والجزء العلوي من النخاع الشوكي

[ من أسفل ومن الأمام ]

بعد إزالة الأم العنكبوتية وفتح الصهاريج تحت العنكبوتية لمشاهدة الأوعية والأعصاب



منظر سفلي للدماغ يبين أماكن خروج الأعصاب الجمجمية. [ الدماغ الانتهائي : اصفر. والمخيخ : برتقالي. وجذع الدماغ والأعصاب الجمجمية : أبيض ] تم المحافظة على عقدة ثلاثي التوائم. كما تم إزاحة الغدة النخامية حتى يمكن رؤية القمع.

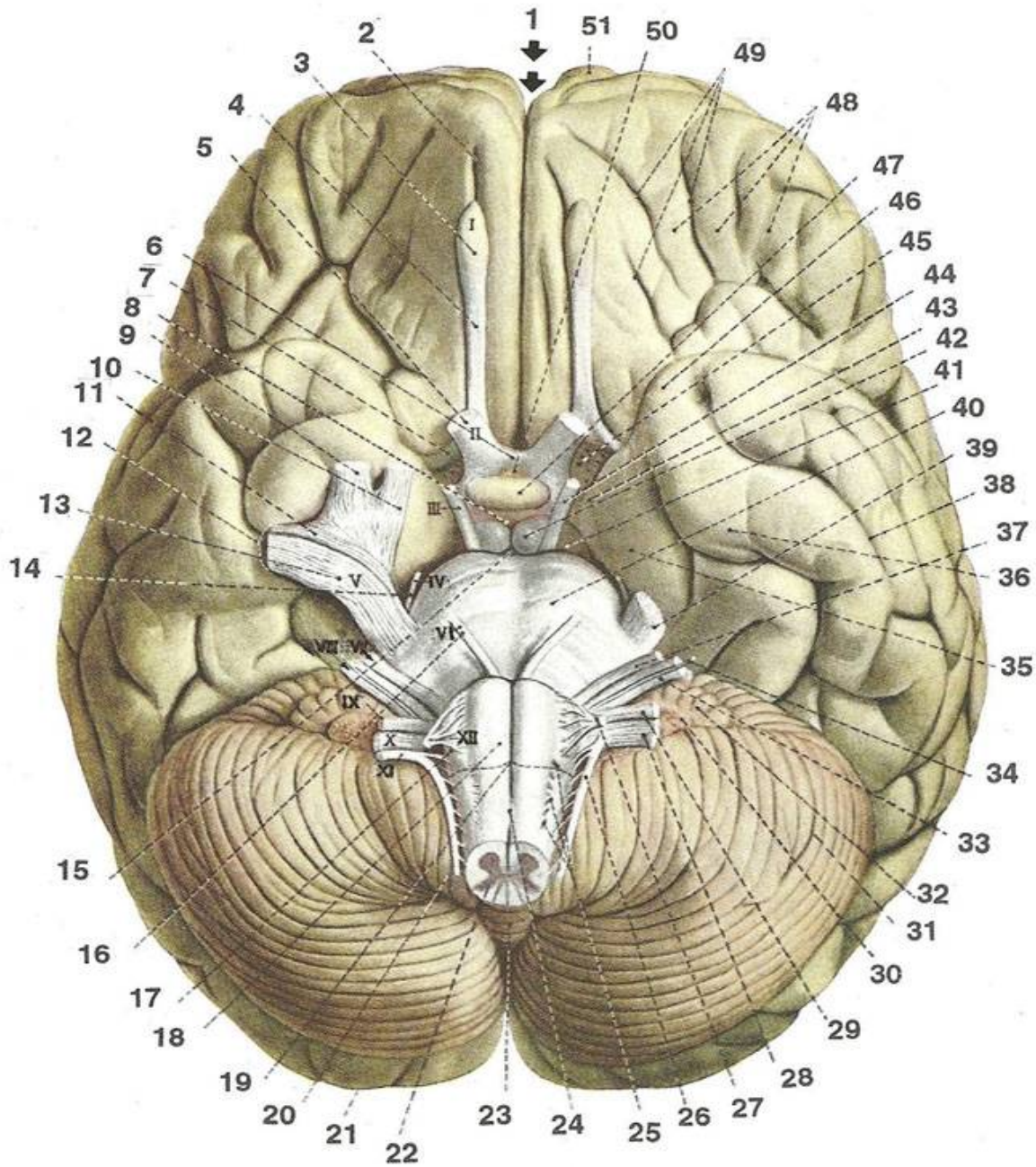
العصب تحت اللساني [١٢]	٢٧
العصب الحائر [١٠]	٢٨
العصب اللساني/البلعومي [٩]	٢٩
الضفيرة المشيمائية للبطين الرابع	٣٠
المخيخ	٣١
الندفة	٣٢
العصب السمعي [٨]	٣٣
العصب المتوسط	٣٤
التلفيف جار الحصين	٣٥
التلفيف القذالي/الصدغي الوحشي	٣٦
العصب الوجهي [٧]	٣٧
الأخدود الصدغي السفلي	٣٨
العصب ثلاثي التوائم [٥]	٣٩
الجسر	٤٠
السويقة المخية	٤١
الجسم الحلمي	٤٢
المعقف	٤٣
العصب محرك العين [٣]	٤٤
المادة المثقوبة الأمامية	٤٥
القطب الصدغي	٤٦
الغدة النخامية	٤٧
التلايف الحجاجية للفض الجبهي	٤٨
الأخايد الحجاجية للفض الجبهي	٤٩
القمع	٥٠
القطب الجبهي	٥١

\* جزء من العصب ثلاثي التوائم [٥]

الشق المخي الطولي	١
الأخدود الشمي	٢
البصلة الشمية	٣
المسلك الشمي	٤
العصب البصري [٢]	٥
التصالب البصري	٦
الخطوط الشمية	٧
الحدبة الرمادية	٨
العصب الفكي العلوي*	٩
العصب العيني*	١٠
الجذر الحركي للعصب ثلاثي التوائم	١١
العصب الفكي السفلي*	١٢
عقدة ثلاثي التوائم	١٣
العصب البكري [٤]	١٤
الحفرة بين السويقية	١٥
العصب المبعد [٦]	١٦
الزيتونة	١٧
الهرم	١٨
النخاع المستطيل	١٩
لوزة المخيخ	٢٠
القطب القذالي	٢١
النخاع الشوكي	٢٢
دودة المخيخ	٢٣
تصالب الهرمين	٢٤
جذيرات العصب العنقي الأول	٢٥
العصب الإضافي [١١]	٢٦



منظر سفلي للدماغ يبين أماكن خروج الأعصاب الجمجمية. [ الدماغ الانتهائي : أصفر. والمخيخ : برتقالي. وجذع الدماغ والأعصاب الجمجمية : أبيض ] تم المحافظة على عقدة ثلاثي التوائم. كما تم إزاحة الغدة النخامية حتى يمكن رؤية القمع.

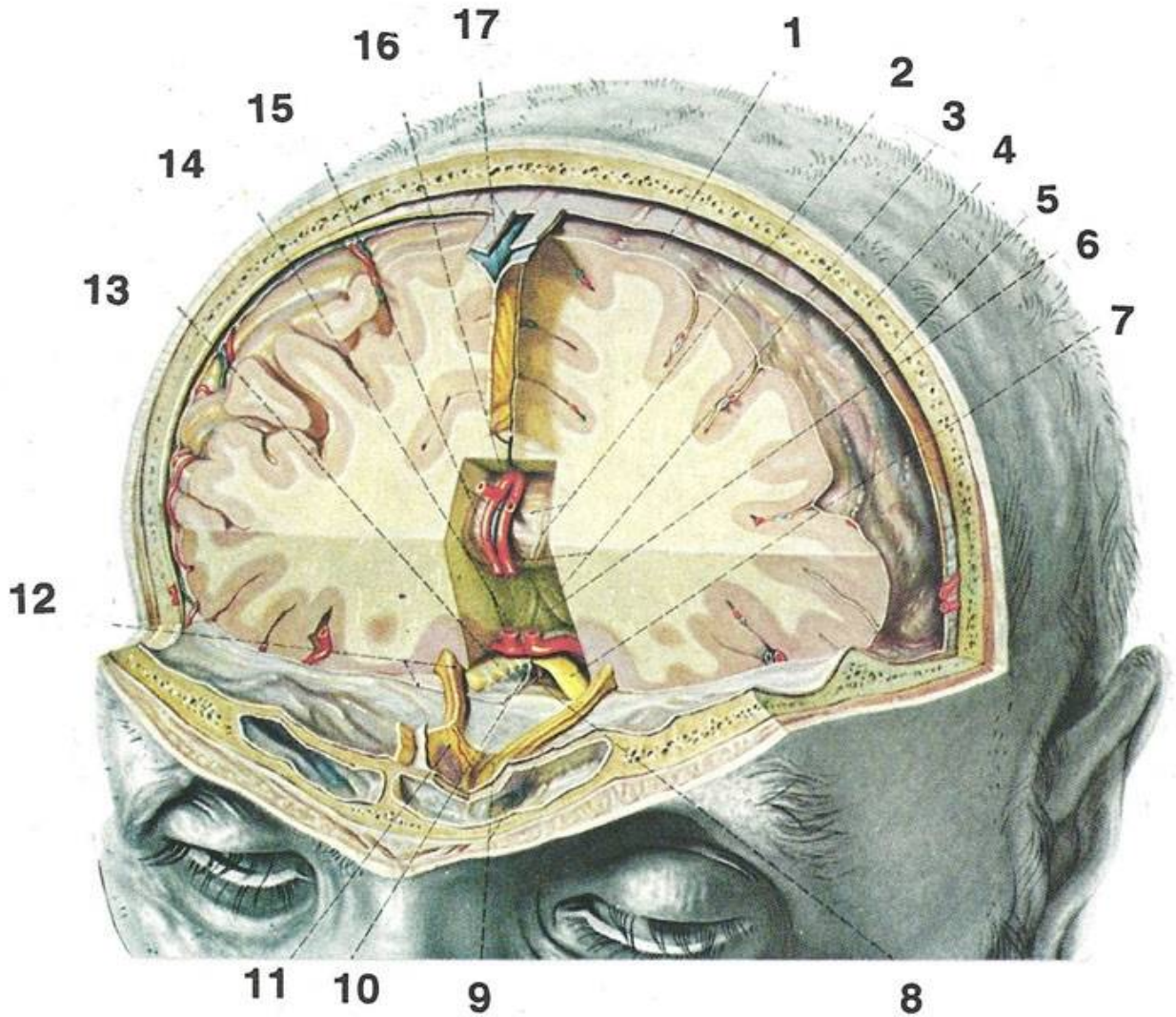


تشريح يبين الأجزاء العميقة من الجزء الأمامي من الدماغ بعد إزالة  
أجزاء من الفصين الجبهيين ومن المنجل المخي. تمت إزالة قطنسوة  
الجمجمة والسحايا من الأمام وحتى الدرز التاجي.

- ١ الأم العنكبوتية
- ٢ ركبة الجسم الثفني، والسطر (الخط) الطولي الوحشي
- ٣ منقار الجسم الثفني، والتلفيف جنيب الانتهائي
- ٤ الفراغ تحت الجافية
- ٥ الأم الجافية
- ٦ الصفيحة الانتهائية
- ٧ العصب البصري [٢]
- ٨ الغدة النخامية، والصهريج التصالبي
- ٩ البصلة الشمية، والأم الجافية
- ١٠ الأم العنكبوتية
- ١١ المنجل المخي
- ١٢ المسار الشمي، والأم العنكبوتية
- ١٣ العصب البصري [٢] مغطى بالأم العنكبوتية
- ١٤ فروع من الشريان المخي الأمامي، والشريان الموصل الأمامي
- ١٥ فروع من الشريان المخي الأمامي، والأوردة المخية الداخلية
- ١٦ الشريان المخي الأمامي
- ١٧ المنجل المخي، والجيب السهمي العلوي



تشريح يبين الأجزاء العميقة من الجزء الأمامي من الدماغ بعد إزالة  
أجزاء من الفصين الجبهيين ومن المنجل المخي. تمت إزالة قطنسوة  
الجمجمة والسحايا من الأمام وحتى الدرز التاجي.



## التجويف القحفي (الجمجمي) بعد إزالة المخ

• وتظهر الجيوب الجافية (مفتوحة) على الناحية اليسرى

• تظهر أوعية وجيوب الجافية على الناحية اليمنى

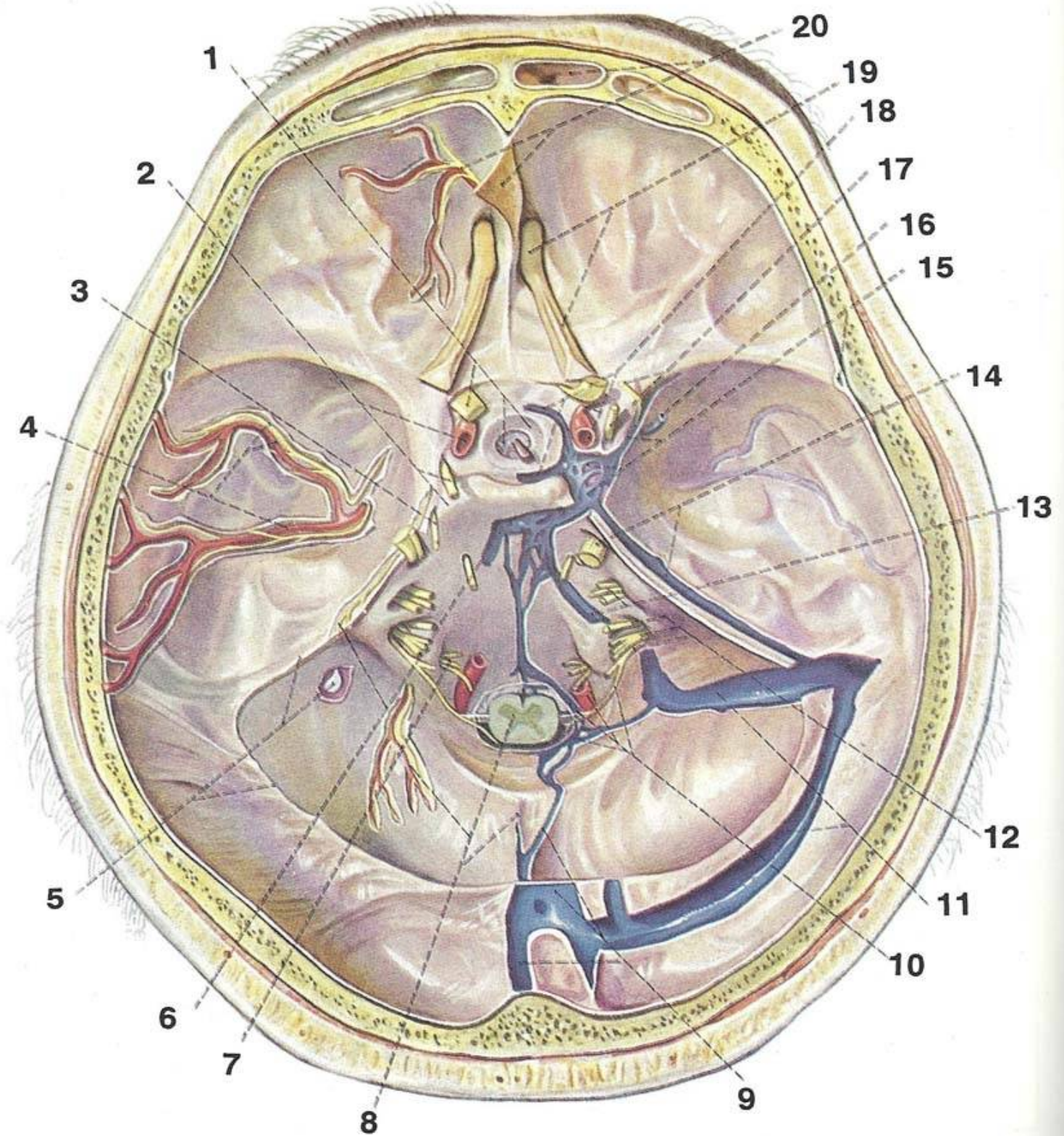
- ١١ الشريان الضقاري، والجذر الشوكي للعصب الإضافي، والجيوب القذالي، والرباط المسنن
- ١٢ الجيب القذالي، والجيوب السهمي العلوي، وتجمع الجيوب
- ١٣ النخاع الشوكي، والمنجل المخيخي، والشريان السحائي الخلفي
- ١٤ العصب تحت اللساني [١٢]
- ١٥ الضفيرة القاعدية، والفرع الخيمي من العصب العيني
- ١٦ خيمة المخيخ، والكيس الليمفي الداخلي
- ١٧ الفروع الأمامية (الجبهية) والخلفية (الجدارية) للشريان السحائي الأوسط
- ١٨ العصب البكري [٤]
- ١٩ الشريان السباتي الداخلي، والعصب المحرك للعين [٣] وقمة العظم الصخري
- ٢٠ حجاب السرج، والغدة النخامية، والعصب البصري [٢]

- ١ الجيب الجبهي، والمنجل، والشريان السحائي الأمامي
- ٢ البصلة الشمية، والمسلك الشمي
- ٣ الشريان السباتي الداخلي، والشريان العيني، والجيوب بين الكهفي
- ٤ العصب المحرك للعين، والعصب البكري [٣-٤]
- ٥ الوريد المخي الأوسط
- ٦ الشريان السباتي الداخلي، والجيوب الكهفي. والجيوب الإسفيني / الجداري
- ٧ العصب ثلاثي التوائم [٥]، والجيوب الصخري العلوي
- ٨ العصب الوجهي، والعصب السمعي، [٧-٨] والجيوب الصخري السفلي
- ٩ الأعصاب: اللساني / البلعومي، والحائر، والإضافي [٩-١٠-١١]
- ١٠ الجيب المستعرض، والجيوب السيني



## التجويف القحفي (الجمجمي) بعد إزالة المخ

• تظهر أوعية وجيوب الجافية على الناحية اليمنى • وتظهر الجيوب الجافية (مفتوحة) على الناحية اليسرى



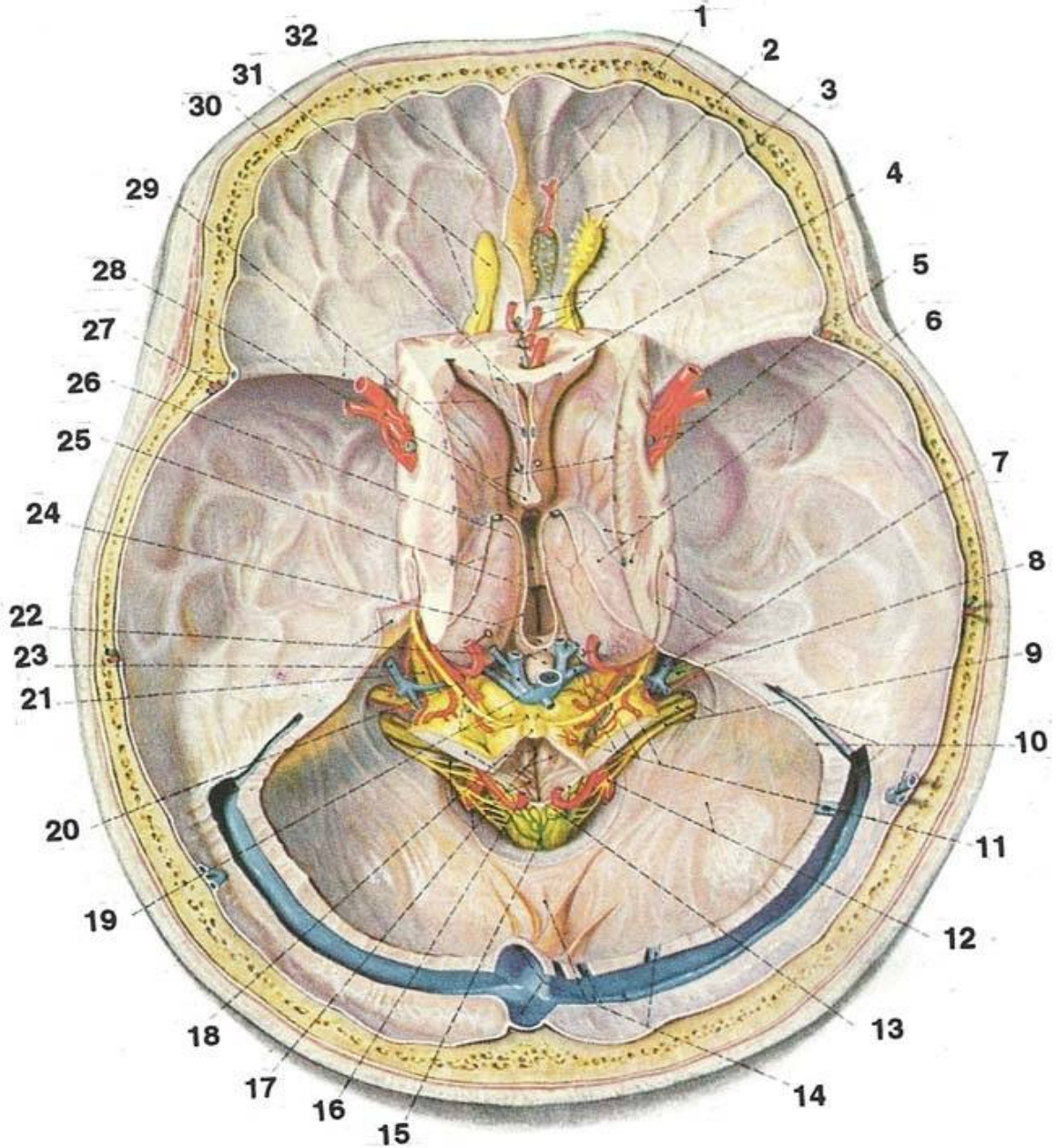


**جذع الدماغ في مكانه. يمكن رؤية علاقات جذع الدماغ بالحضرة الجمجمية**  
**لاحظ خط سير الأعصاب القحفية (الجمجمية) داخل الجمجمة (الحضرة القحفية)**

الشريان السحائي الأمامي	١
الأعصاب الشمية [١]	٢
الأوعية المخية الأمامية	٣
الحضرة القحفية الأمامية وركبة الجسم الثفني	٤
الفروع المخططة	٥
الثلامس (المهاد) والمحفظة الداخلية والنواة العدسية والحضرة القحفية الوسطى	٦
الحصين والتلفيف جار الحصيني والقرن السفلي والوريد الصخري	٧
العصبان الوجهي والسمعي [٧-٨] والشريان الدهليزي	٨
الأعصاب القحفية [٩-١٠-١١]	٩
الجيبان : المستعرض والصخري العلوي، الخيمة المخيخية والأوردة المخية السفلية	١٠
الشريان المخيخي العلوي، والسويقة المخيخية العلوية والوريد القاعدي	١١
الحضرة القحفية الخلفية والجذر الشوكي للعصب الإضافي [١١] والشريان الفقاري	١٢
مزلاج البطنين الرابع والحديبية الرشيقية	١٣
المنجل المخيخي وملتقى الجيوب والجيب القذالي والأوردة المخيخية العلوية	١٤
النخاع المستطيل	١٥
الشريان المخيخي الخلفي السفلي	١٦
الحضرة المعينية، والأكيمة الوجيهية، والبطنين الرابع والعصب الشوكي الأول	١٧
الجذر القحفي للعصب الإضافي [١١]، والسويقة المخيخية الوسطى، والأخدود الناصف	١٨
والشرع النخاعي الأمامي	
الوريد المخي الكبير والعصب البكري [٤] والأكيمة السفلية	١٩
الجسم الصنوبري والصوار العناني والوريد المخي الداخلي الأيسر	٢٠
العصب ثلاثي التوائم [٥]	٢١
الوريد الصخري	٢٢
الخيمة المخيخية والشريان المخي الخلفي	٢٣
الشريطة المهادية، الصوار الخلفي والردب الصنوبري	٢٤
التلاصق المهادي والبطنين الثالث	٢٥
الحديبية الأمامية للمهاد (الثلامس)	٢٦
الشريان السحائي الأوسط والجيب الإسفيني الجداري	٢٧
عمود القبو، والصوار الأمامي، والبطنين الثالث والنواة الذيلية	٢٨
القرن الأمامي للبطنين الوحشي، ورأس النواة الذيلية، والشريان المخي الأوسط والجناح الأصغر	٢٩
للعظم الإسفيني	
تجويف ووريد الحاجز الشفاف	٣٠
البصلة الشمية والمسار الشمي	٣١
المنجل المخي	٣٢



جذع الدماغ في مكانه. يمكن رؤية علاقات جذع الدماغ بالحضرة الجمجمية  
لاحظ خط سير الأعصاب القحفية (الجمجمية) داخل الجمجمة (الحضرة القحفية)



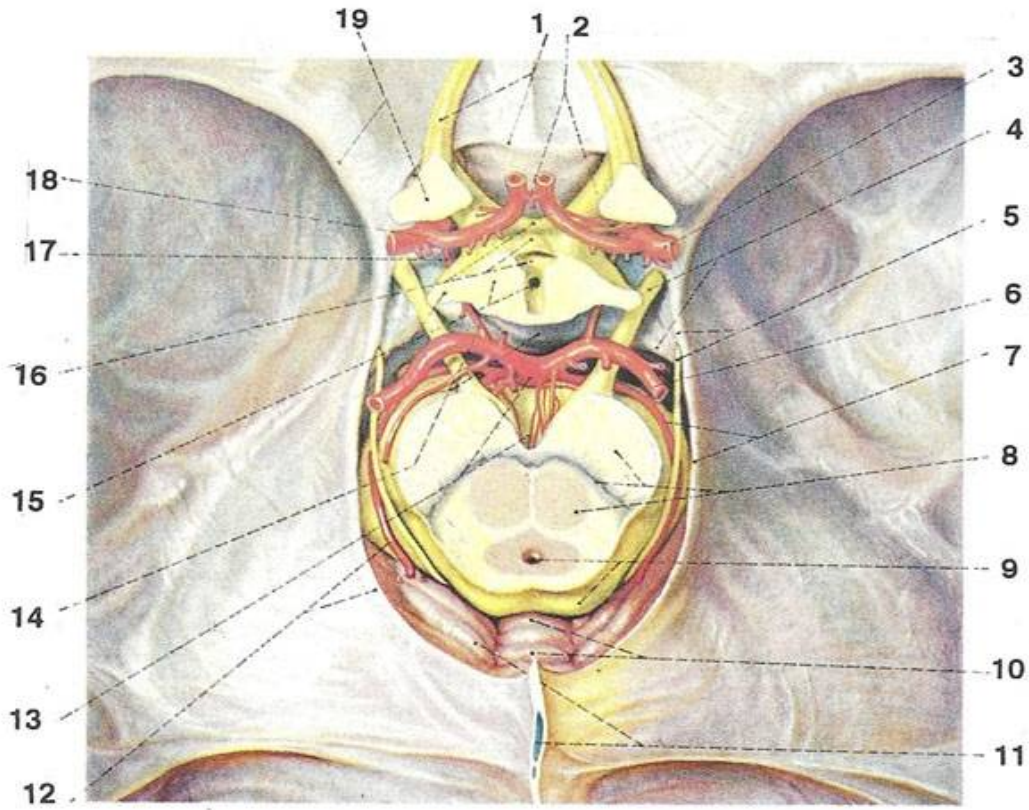


منطقة التصالب البصري والدائرة الشريانية «ويليز» -  
قطاع في الدماغ المتوسط - منظر من أعلى من خلال الثلمة  
الخيمية للمخيخ

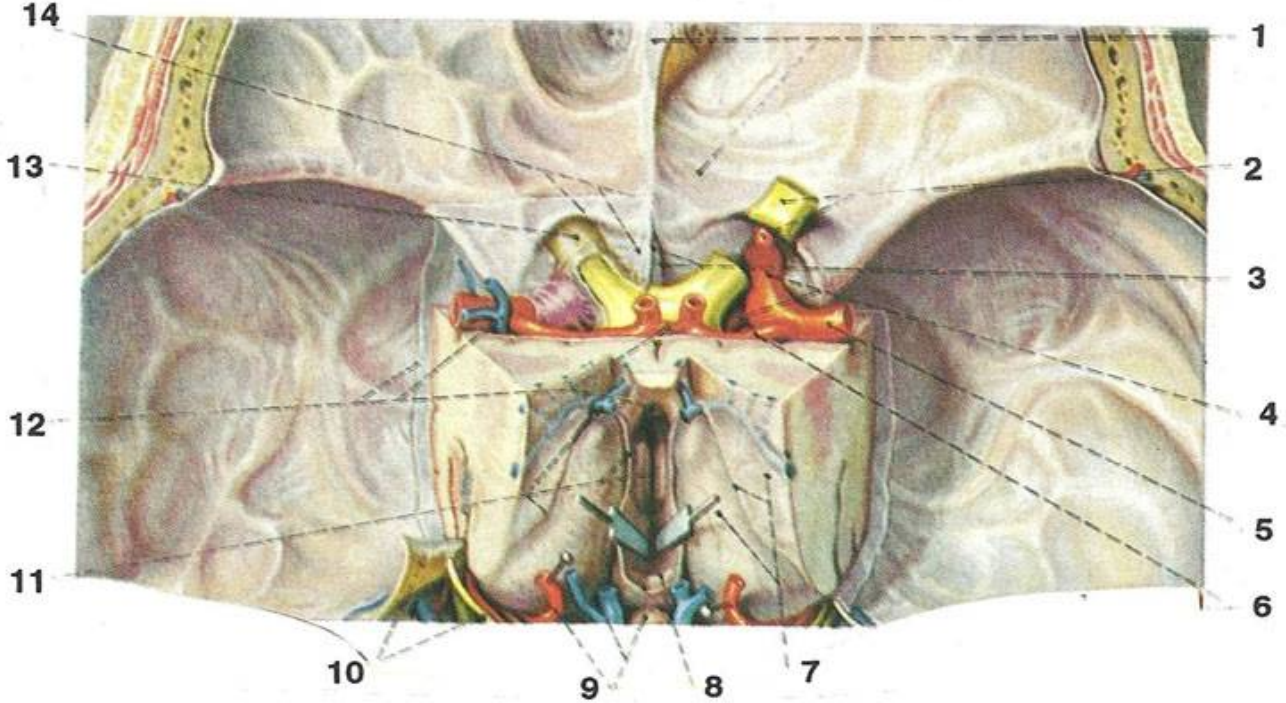
- ١ المسار الشمي، والعظم الإسفيني
- ٢ العصب البصري [٢] والشريان الموصل الأمامي
- ٣ الشريان المخي الأوسط
- ٤ العصب محرك العين [٣] والنتوء السريري الخلفي
- ٥ العصب البكري [٤]. والنتوء السريري الأمامي
- ٦ الشريان المخي الخلفي
- ٧ الشريان المخيخي العلوي وطرف الخيمة المخيخية
- ٨ السويقة المخية والمادة السوداء والنواة الحمراء
- ٩ القناة المخية والأكيمة السفلية
- ١٠ دودة المخيخ (الفصيص المركزي والقناة)
- ١١ المنجل المخي والجيب المستقيم والفصيص المربع
- ١٢ الشريان الخلفي السفلي وطرف الخيمة المخيخية
- ١٣ الحفرة بين السويقية والشريان القاعدي والمادة المثقوبة الخلفية
- ١٤ ظهر السرج والشريان الموصل الخلفي
- ١٥ الردب القمعي للبطين الثالث والهيپوثالامس (الوطاء) والمسار البصري
- ١٦ التصالب البصري والردب البصري والصفحة الانتهائية
- ١٧ الشريان الموصل الخلفي
- ١٨ الشريان المخي الأمامي والمادة المثقوبة الأمامية
- ١٩ المثلث الشمي والجناح الأصغر للعظم الإسفيني



منطقة التصالب البصري والدائرة الشريانية «ويليز».  
قطاع في الدماغ المتوسط - منظر من أعلى من خلال الثلمة  
الخيمية للمخيخ



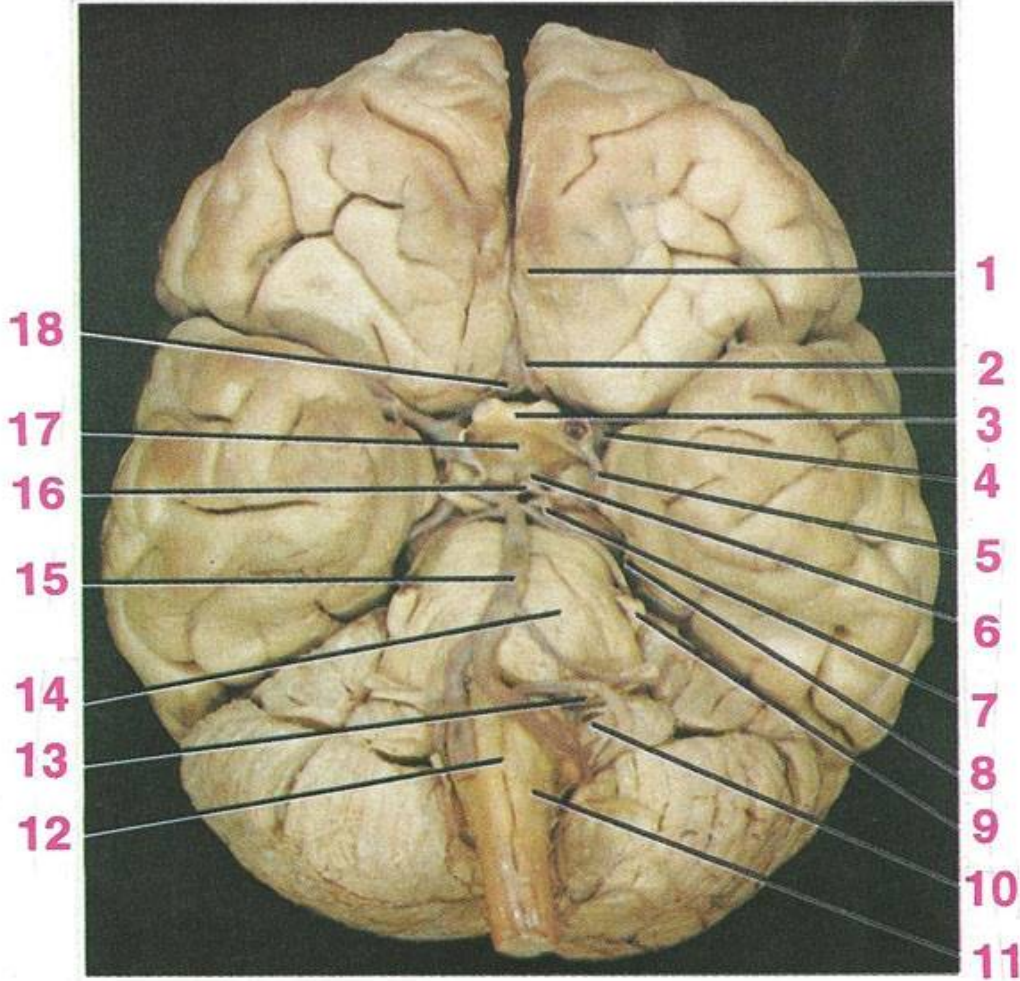
تشريح يبين منطقة التصالب البصري، والدماغ البيني من أعلى، كما يبين أجزاء من التجويف القحفي الأمامي. والتجويف القحفي الأوسط.



- |   |    |
|---|----|
| المنجل المخي والعظم الإسفيني  | ١  |
| العصب البصري [٢] والشريان العيني  | ٢  |
| الأم العنكبوتية والصهرج التصالبي  | ٣  |
| الشريان السباتي الداخلي والشريان النخامي العلوي   | ٤  |
| الشريان المخي الأوسط  | ٥  |
| الشريان المخي الأمامي   | ٦  |
| المهاد (الثالامس) والشريطة المشيمائية   | ٧  |
| الصوار الخلفي   | ٨  |
| الغدة النخامية والشريان المخي الخلفي وريد مخي داخلي   | ٩  |
| الخيمة المخيخية والعصب البكري [٤]   | ١٠ |
| الاتصال بين المهادي والشريطة المهادية والوريد الانتهائي                                       | ١١ |
| الشريان الموصل الأمامي والصوار الأمامي والبطين الثالث والأوعية المخية الوسطى والأم العنكبوتية | ١٢ |
| العصب البصري [٢] والأم الحنون   | ١٣ |
| الأم العنكبوتية   | ١٤ |



منظر سفلي للدماغ يوضح أجزاءه المختلفة والأعصاب  
الجمجمية (القحفية) المختلفة ودائرة «ويليز» الشريانية



- ١٠ جذور الأعصاب [٩-١٠-١١]  
١١ جذور العصب تحت اللساني [١٢]  
١٢ الشريان الموصل الأمامي  
١٣ قمع الغدة النخامية  
١٤ الشريان المخي الخلفي  
١٥ الشريان القاعدي  
١٦ الجسر  
١٧ العصبان : الوجهي والسمعي [٧-٨]  
١٨ النخاع المستطيل

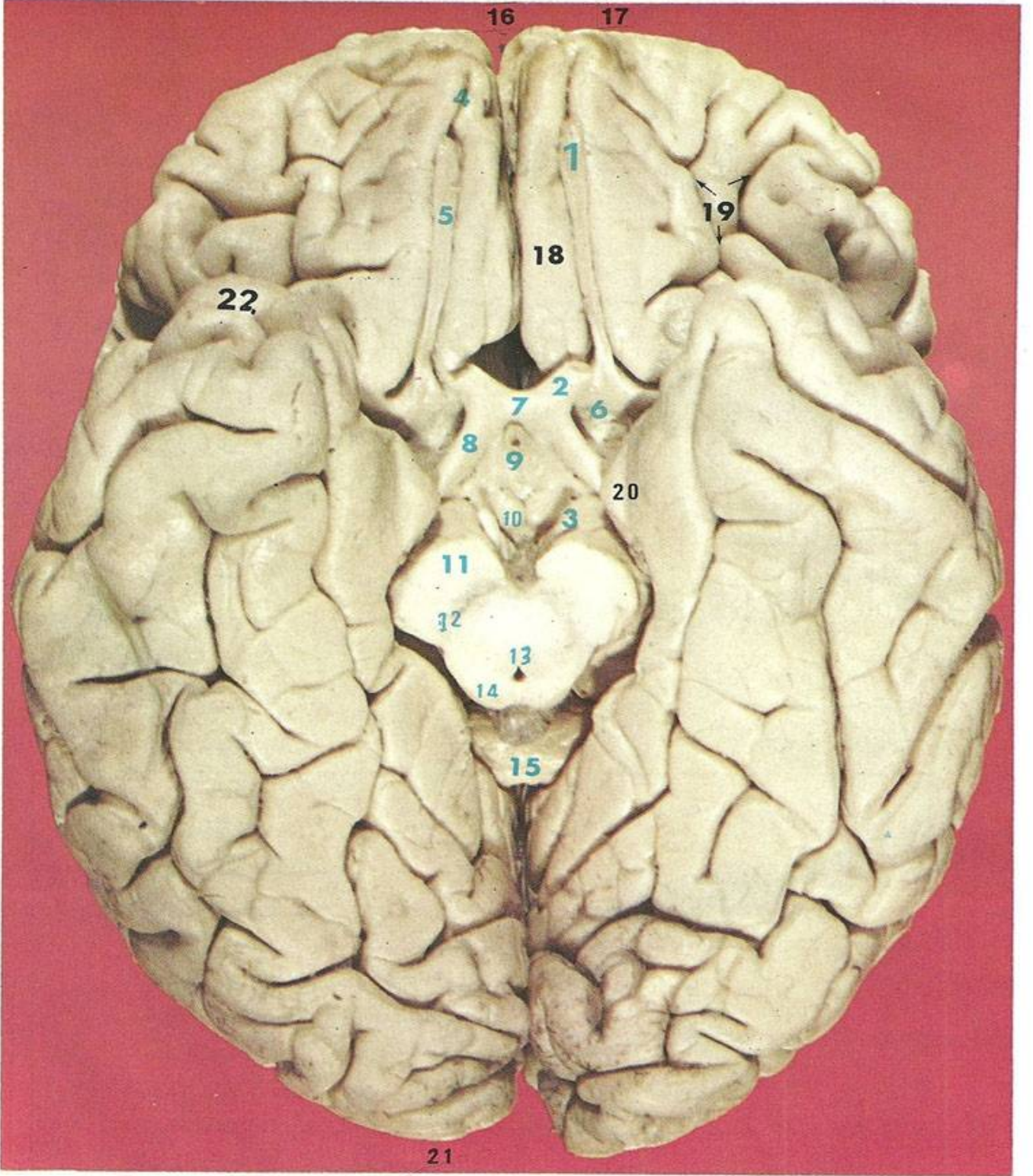
- ١ البصلة الشمية  
٢ الشريان المخي الأمامي  
٣ التصالب البصري  
٤ الشريان المخي الأوسط  
٥ الشريان الموصل الخلفي  
٦ الجسم الحلمي  
٧ العصب محرك العين [٢]  
٨ العصب البكري [٤]  
٩ العصب ثلاثي التوائم [٥]

منظر سفلي لنصفي كرة المخ بعد إزالة الأم العنكبوتية والأم الحنون.  
أزيل المخيخ وجزء من جذع الدماغ بقطاع مستعرض خلال الدماغ المتوسط.

البصلة الشمية	١
العصب البصري (٢)	٢
العصب محرك العين (٣)	٣
الأخدود الشمي	٤
المسار الشمي	٥
المثلث الشمي والمادة المثقبة الأمامية	٦
التصالب البصري	٧
المسار البصري	٨
الحدبة الرمادية	٩
الجسم الحلمي	١٠
السويقة المخية	١١
المادة السوداء	١٢
القناة المخية	١٣
السقف	١٤
ذنب الجسم الثفني	١٥
الشق المخي الطولي	١٦
القطب الجبهي	١٧
التلفيفة المستقيمة	١٨
التلافيف الحجاجية	١٩
المعقف	٢٠
القطب القذالي	٢١
القطب الصدغي	٢٢

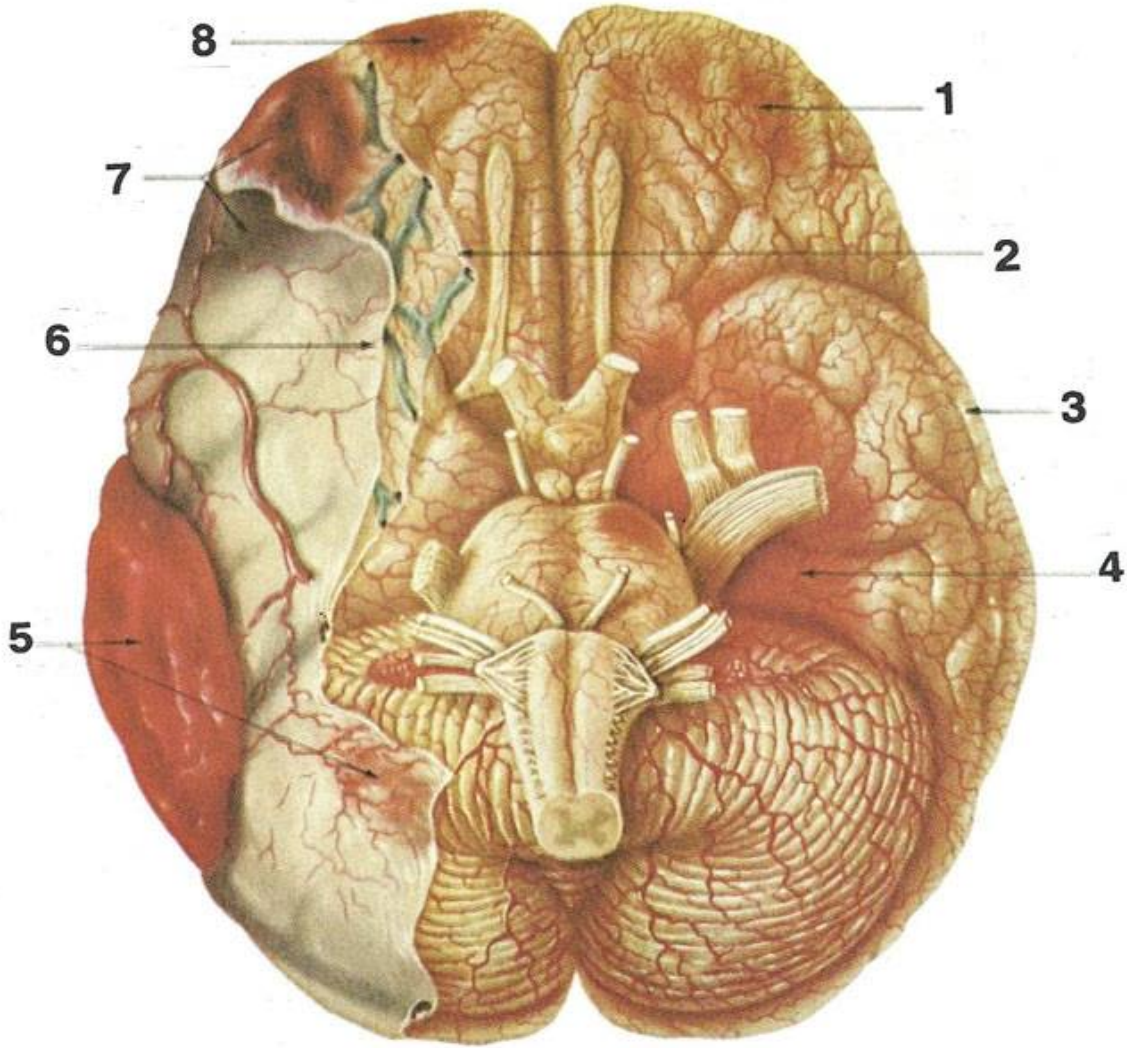


منظر سفلي لنصفي كرة المخ بعد إزالة الأم العنكبوتية والأم الحنون.  
أزيل المخيخ وجزء من جذع الدماغ بقطاع مستعرض خلال الدماغ المتوسط.





## إصابات الأجزاء المختلفة من الدماغ

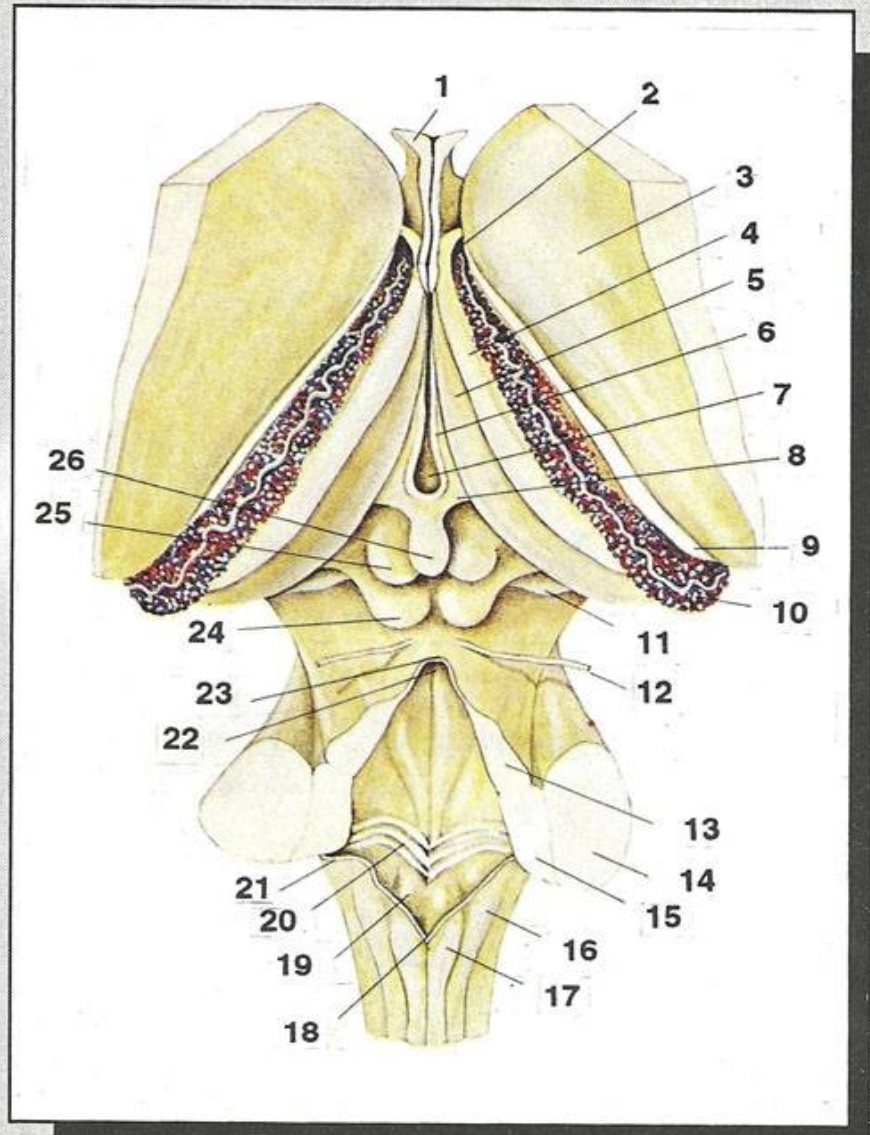


- |   |   |
|---|---|
| ١ | تهتك وكدم مخي   |
| ٢ | الأم العنكبوتية   |
| ٣ | الأم الحنون   |
| ٤ | نزيف دموي في منطقة النوى القاعدية نتيجة كسر في العظم القذالي مسببا نزيفا « في الجانب المضاد » |
| ٥ | تجمع دموي خارج الجافية  |
| ٦ | الأم الجافية  |
| ٧ | تجمع دموي تحت الجافية   |
| ٨ | نزيف « في الجانب المضاد » في المنطقة الجبهية اليمنى نتيجة كسر في العظم القذالي الأيسر         |



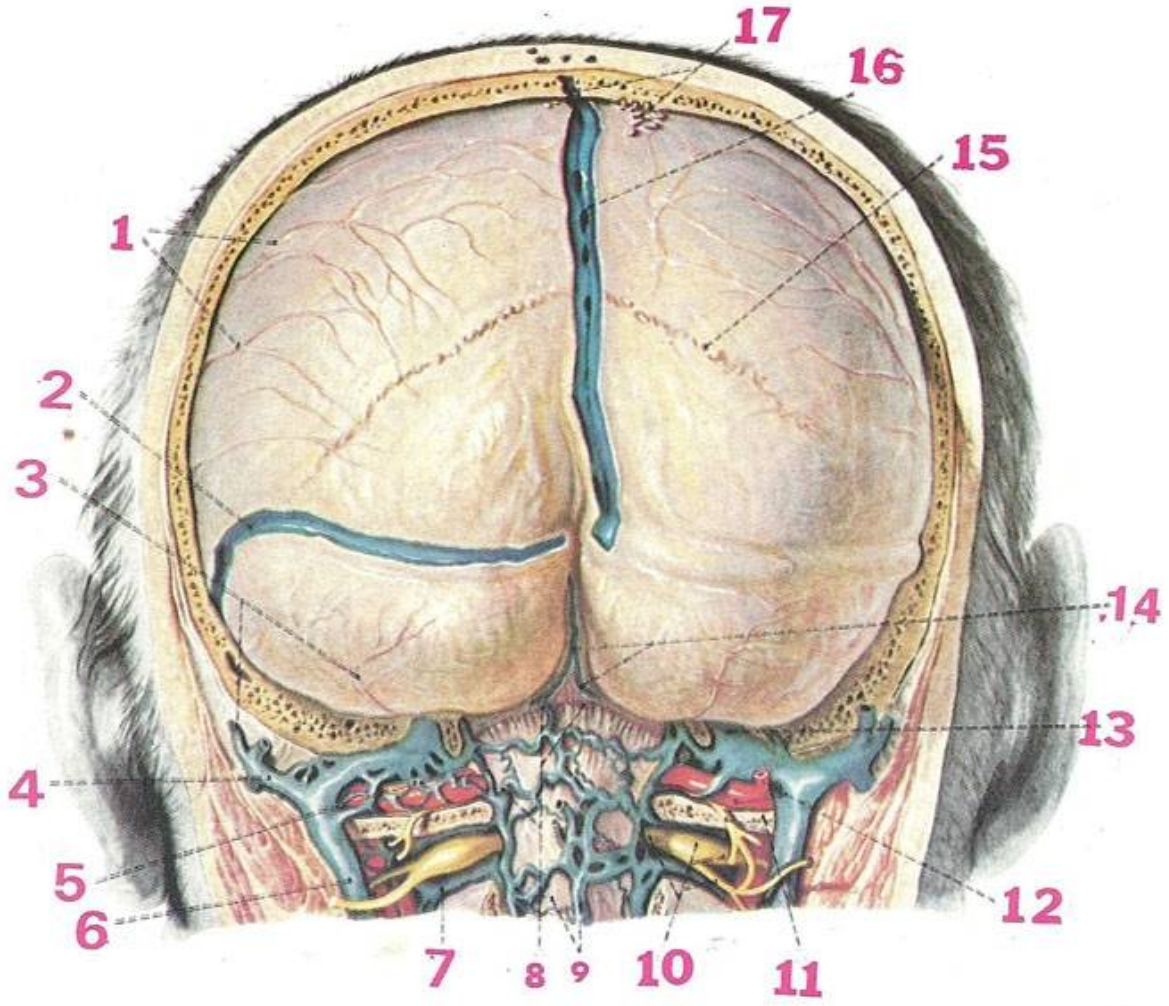
منظر لجذع الدماغ من الخلف ومن أعلى (بعد قطع المخيخ وإزالته) حتى يمكن رؤية أرضية البطين الرابع. أمكن رؤية كل من النواة الذيلية اليمنى واليسرى وكذلك كل من المهاد الأيمن والأيسر والبطين الثالث بعد إزالة الجسم الثفني والقبو.

- ١ الحاجز الشفاف
- ٢ الثقب بين البطيني
- ٣ رأس النواة الذيلية
- ٤ الصفيحة اللاصقة
- ٥ المهاد (الثلامس)
- ٦ جدار البطين الثالث
- ٧ البطين الثالث
- ٨ المثالث العناني
- ٩ السطر الإنتهائي
- ١٠ الضفيرة المشيمائية للبطين الوحشي
- ١١ الجسم الركبي الأنسي
- ١٢ العصب البكري [٤]
- ١٣ السويقة المخيخية العلوية
- ١٤ السويقة المخيخية الوسطى
- ١٥ السويقة المخيخية السفلية
- ١٦ الحديدية التودية
- ١٧ الحديدية الرشيقة
- ١٨ المزلاج
- ١٩ مثلث الحائر [١٠]
- ٢٠ السطور النخاعية للبطين الرابع
- ٢١ شريط البطين الرابع
- ٢٢ الأخدود الناصف
- ٢٣ الشراع النخاعي الأمامي
- ٢٤ الأكيمة السفلية
- ٢٥ الأكيمة العلوية
- ٢٦ الجسم الصنوبري





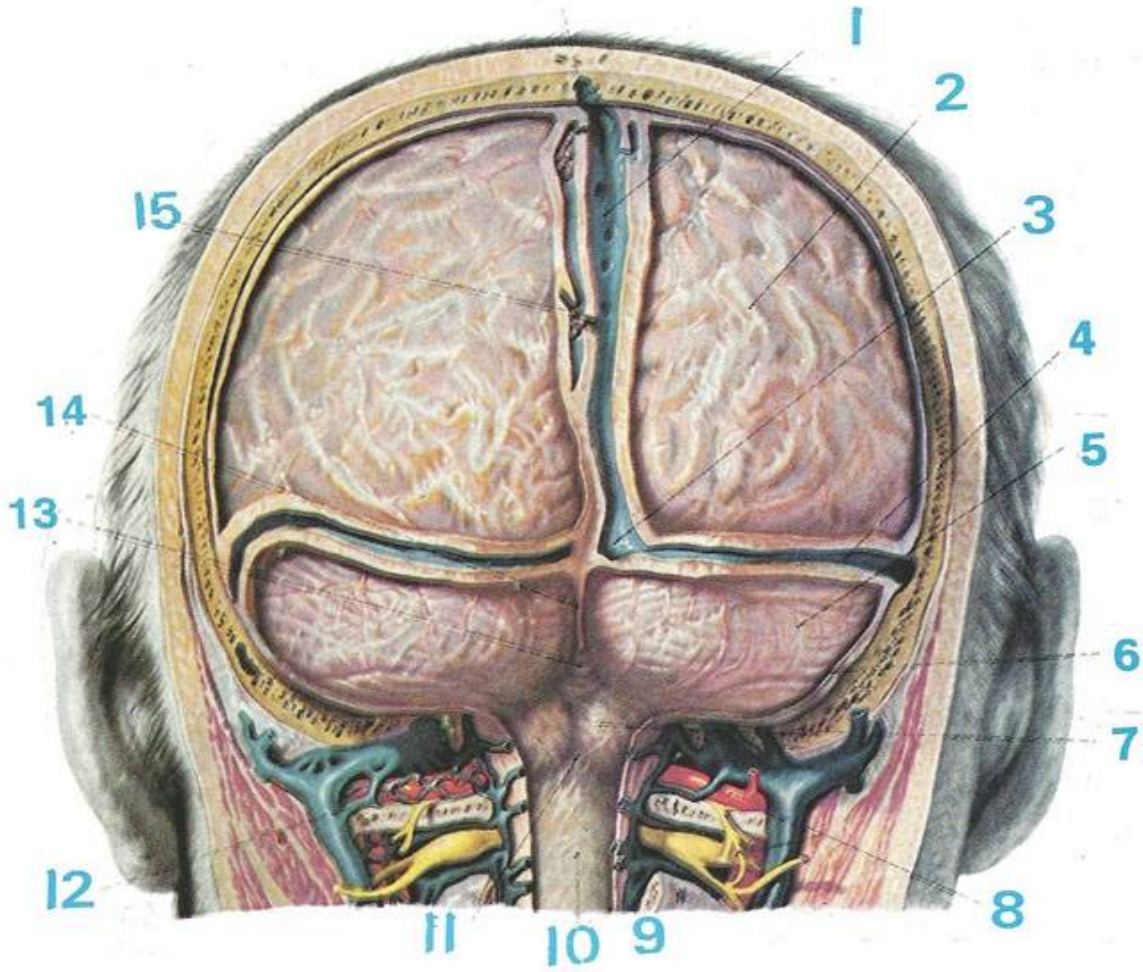
## الأم الجافية التي تغطي السطح الخلفي من الرأس



- |  |    |
|--|----|
| الأوعية السحائية الوسطى  | ١  |
| الجيب المستعرض   | ٢  |
| الشرياني الخلفي، والوريد الحلمي المصدر                               | ٣  |
| الوريد القذالي   | ٤  |
| ضفيرة وريدية حول الشريان الفقاري                                     | ٥  |
| الوريد العنقي العميق   | ٦  |
| وريد بين فقاري   | ٧  |
| الضفيرة الوريدية الفقارية الداخلية، والأم الجافية حول الثقب الكبير   | ٨  |
| الضفيرة الوريدية الفقارية الداخلية، والأم الجافية حول النخاع الشوكي  | ٩  |
| العصب العنقي الثاني، وعقدته، وفرعه الخلفي [ = العصب الشذالي الأكبر ] | ١٠ |
| القوس الخلفي للضفة، والعصب تحت القذالي                               | ١١ |
| الشريان الفقاري، وفرعه   | ١٢ |
| الوريد اللقمي المصدر + [٦]   | ١٣ |
| الجيبان : القذالي، والهامشي  | ١٤ |
| الدرز اللامداني  | ١٥ |
| الجيب السهمي العلوي  | ١٦ |
| تحبيبات عنكبوتية، والوريد الجداري المصدر                             | ١٧ |



**السطح الخلفي للدماغ [ بعد إزالة الجزء الأكبر من الأم الجافية ]  
الأم العنكبوتية تغطي الأجزاء المكشوفة من الدماغ.**



- |    |  |
|----|--|
| ١  | الجيب السهمي العلوي  |
| ٢  | الأم العنكبوتية تغطي القشرة المخية   |
| ٣  | ملتقى الجيوب   |
| ٤  | الجيب المستعرض   |
| ٥  | الأم العنكبوتية تغطي المخيخ  |
| ٦  | الأم الجافية (مقطوعة)  |
| ٧  | لوزة المخيخ  |
| ٨  | الشريان الفقاري، والوصلة بين الفرعين الخلفيين للعصيين العنقيين الأول والثاني |
| ٩  | الأم الجافية حول النخاع الشوكي   |
| ١٠ | الأم العنكبوتية حول النخاع الشوكي  |
| ١١ | الصهريج المخيخي/النخاع المستطيل  |
| ١٢ | الشريان الفقاري  |
| ١٣ | لهة المخيخ   |
| ١٤ | المنجل المخيخي   |
| ١٥ | فجوة جانبية، وتجيبات عنكبوتية  |

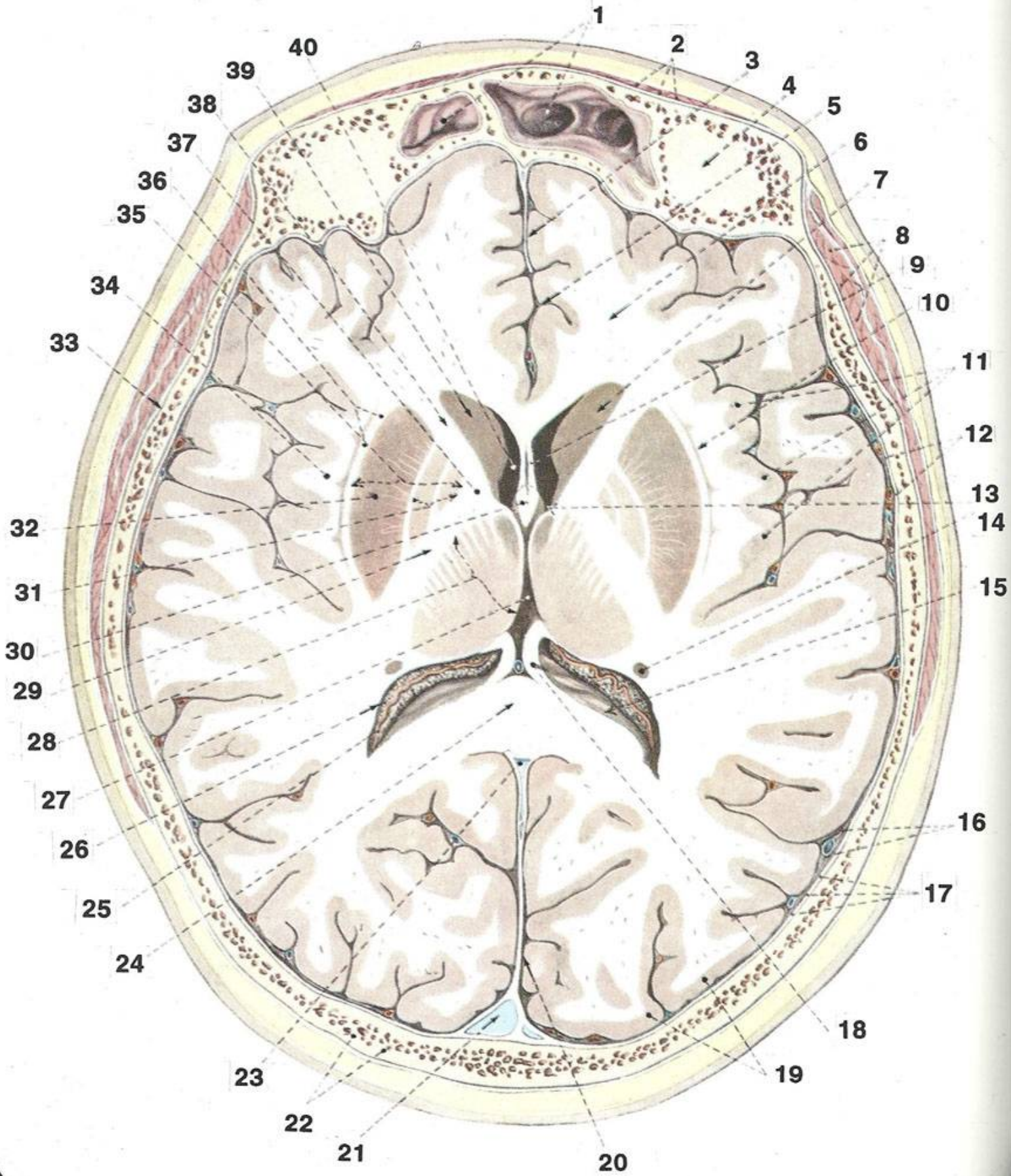
قطاع أفقي خلال علبة الدماغ عند مستوى العقد القاعدية.  
وضع الدماغ في التجويف الجمجمي (القحفي).

٢١	الجيب السهمي العلوي
٢٢	العظم القذالي
٢٣	الجيب السهمي السفلي
٢٤	ذنب الجسم الثفني
٢٥	الشريان المشيميائي الأمامي
٢٦	الضفيرة المشيميائية
٢٧	البطين الثالث
٢٨	المهاد (الثالامس)
٢٩	الطرف الخلفي للمحفظة الداخلية
٣٠	عمود القبو
٣١	الكرة الشاحبة
٣٢	القبة
٣٣	قبوة الجمجمة
٣٤	المحفظة المطرفة
٣٥	النواة العدسية
٣٦	المحفظة الخارجية
٣٧	ركبة المحفظة الداخلية
٣٨	الطرف الأمامي للمحفظة الداخلية
٣٩	رأس النواة الذيلية
٤٠	القرن الأمامي للبطين الوحشي

١	الجيوب الجبهية
٢	العضلة الجبهية
٣	المنجل المخي
٤	الجزء الحجاجي من العظم الجبهي
٥	النشق الطولي للمخ
٦	الفص الجبهي
٧	رأس النواة الذيلية
٨	العضلة الصدغية
٩	الحاجز الشفاف
١٠	العائق
١١	تلافيف الجزيرة
١٢	الأم الجافية
١٣	الثقب بين البطيني
١٤	ذيل النواة الذيلية
١٥	القرن الخلفي للبطين الوحشي
١٦	الأم الحنون والغشاء العنكبوتي
١٧	الأم الجافية
١٨	ساق القبو
١٩	التلافيف القذالية
٢٠	المنجل المخي

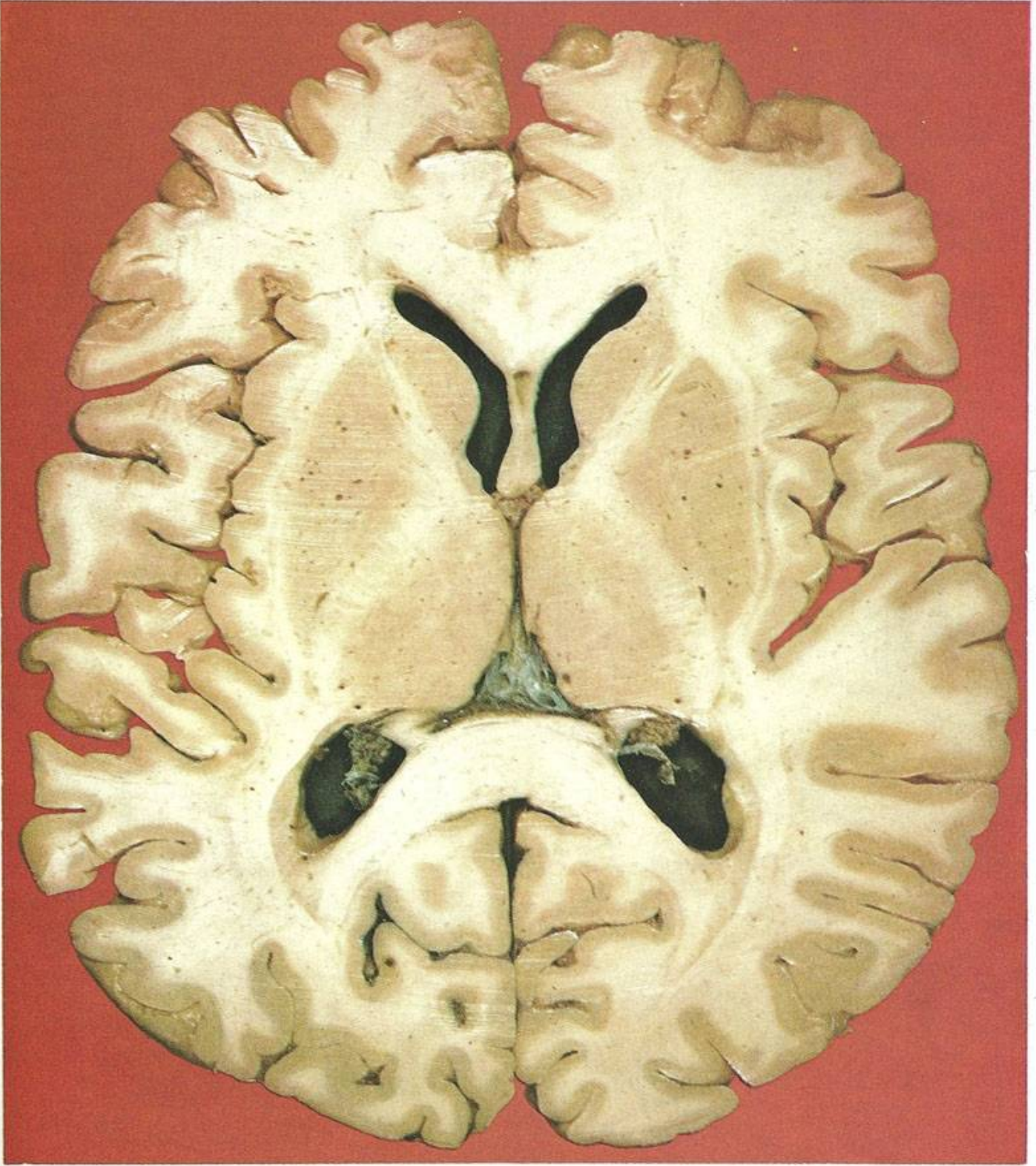


قطاع أفقي خلال علبة الدماغ عند مستوى العقد القاعدية.  
وضع الدماغ في التجويف الجمجمي (القحفي).





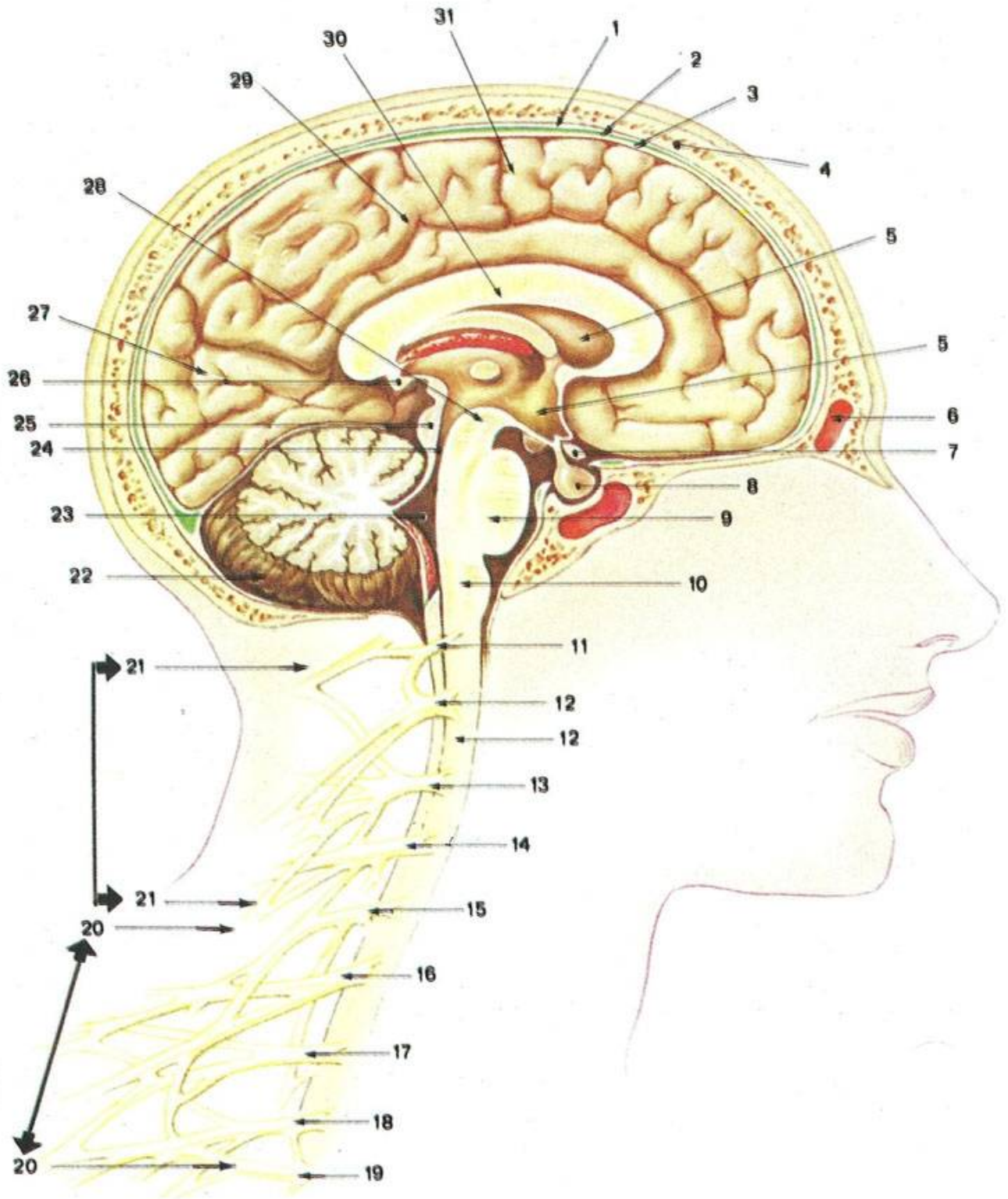
## قطاع أفقي في الدماغ عند مستوى العقد القاعدية



ادرس الشكل السابق بدقة ثم حاول أن تتعرف على التراكيب المختلفة في هذا الشكل.



## قطاع سهمي أوسط في الرأس يبين الأجزاء المختلفة من الدماغ

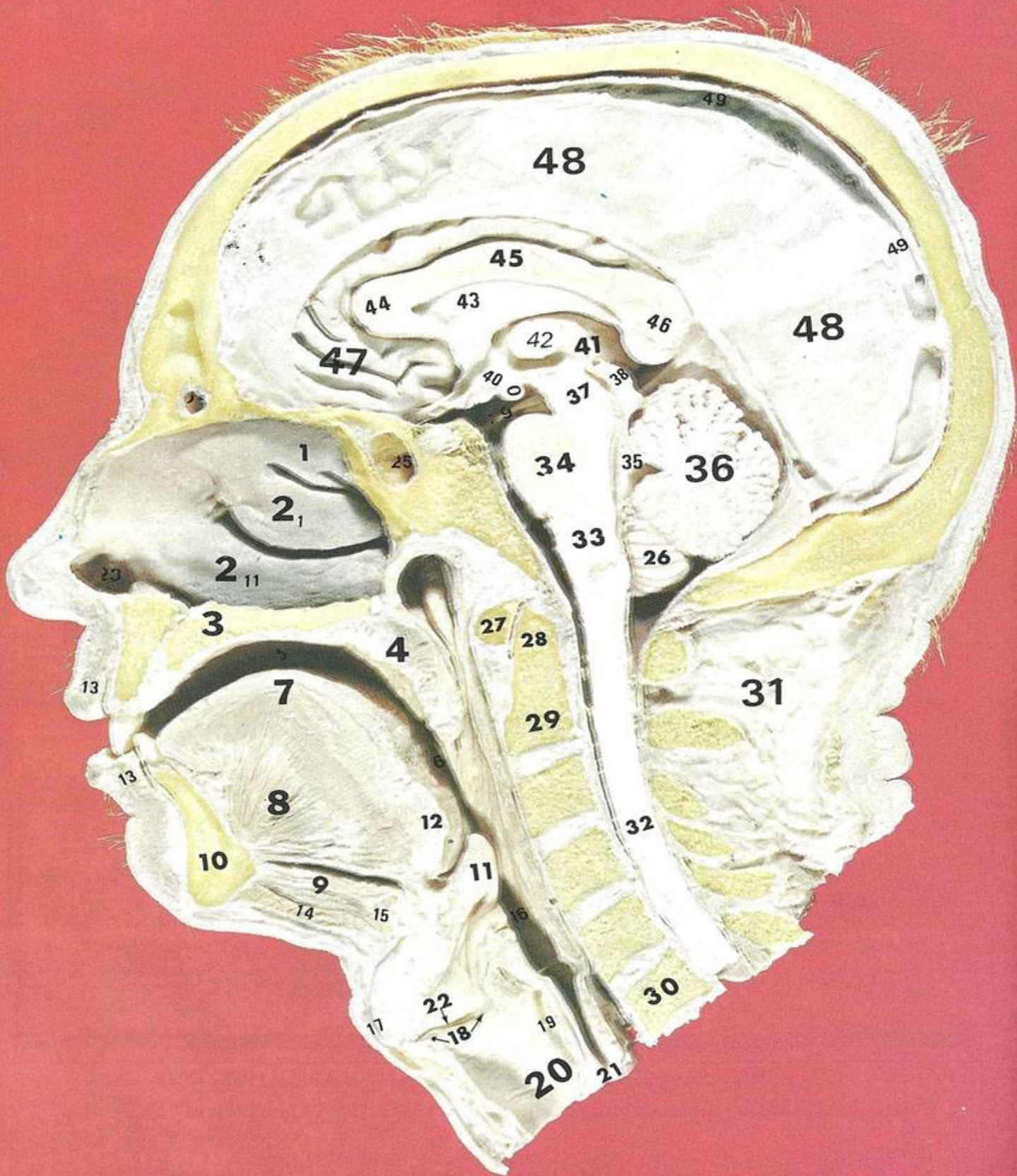


حاول أن تتعرف على التراكيب المختلفة في هذا الشكل بنفسك

الجيب الإسفيني	٢٥
لوزة المخيخ	٢٦
الفضة	٢٧
النتوء السني [سن] فقرة المحور	٢٨
جسم فقرة المحور	٢٩
الفقرة العنقية السادسة [٦ع]	٣٠
الرباط القفوي	٣١
النخاع (الحبل) الشوكي	٣٢
النخاع المستطيل	٣٣
الجسر	٣٤
البطين الرابع	٣٥
المخيخ	٣٦
سقيفة الدماغ المتوسط	٣٧
سقف الدماغ المتوسط	٣٨
العصب محرك العين	٣٩
تحت المهاد (الهيپوثالامس)	٤٠
المهاد (الهيپوثالامس)	٤١
الالتصاق بين المهادي	٤٢
الحاجز الشفاف	٤٣
ركبة الجسم الثفني	٤٤
جسم الجسم الثفني	٤٥
ذنب الجسم الثفني	٤٦
القشرة المخية	٤٧
المنجل المخي	٤٨
الجيب السهمي العلوي	٤٩

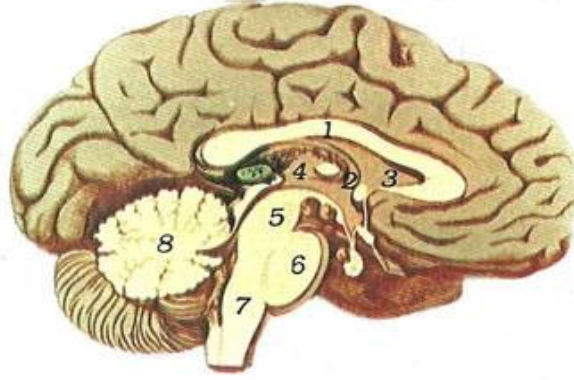
المحارة الأنفية العليا	١
I المحارة الأنفية الوسطى	٢
II المحارة الأنفية السفلى	٢
الحنك الصلب	٣
الحنك الرخو	٤
التجويف الفمي	٥
البلعوم الفمي	٦
جسم اللسان	٧
العضلة الذقنية/اللسانية	٨
العضلة الذقنية/اللامية	٩
الفك السفلي	١٠
لسان المزمار (الظلكة)	١١
اللوزة اللسانية	١٢
عضلة الفم الدويرية	١٣
العضلة الضرسية/اللامية	١٤
العظم اللامي	١٥
البلعوم الحنجري	١٦
الغضروف الدرقي	١٧
الحبل الصوتي	١٨
الغضروف الحلقي	١٩
القصبة الهوائية (الرغامي)	٢٠
المريء	٢١
بطين الحنجرة	٢٢
دهليز الأنف	٢٣
الجيب الجبهي	٢٤







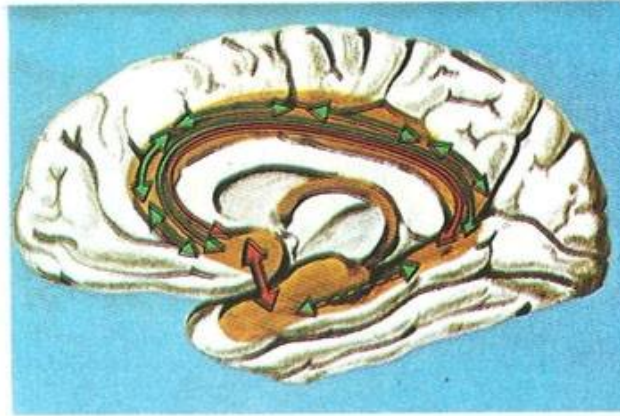
## قطاع سهمي في الدماغ يظهر فيه الجهاز الحوفي بوضوح



يتعلق الجهاز الحوفي بعدد من الانفعالات العميقة.

٥ الدماغ المتوسط  
٦ القنطرة  
٧ النخاع المستطيل  
٨ المخيخ

١ الجسم الثفني  
٢ القبو  
٣ الحاجز الشفاف  
٤ المهاد

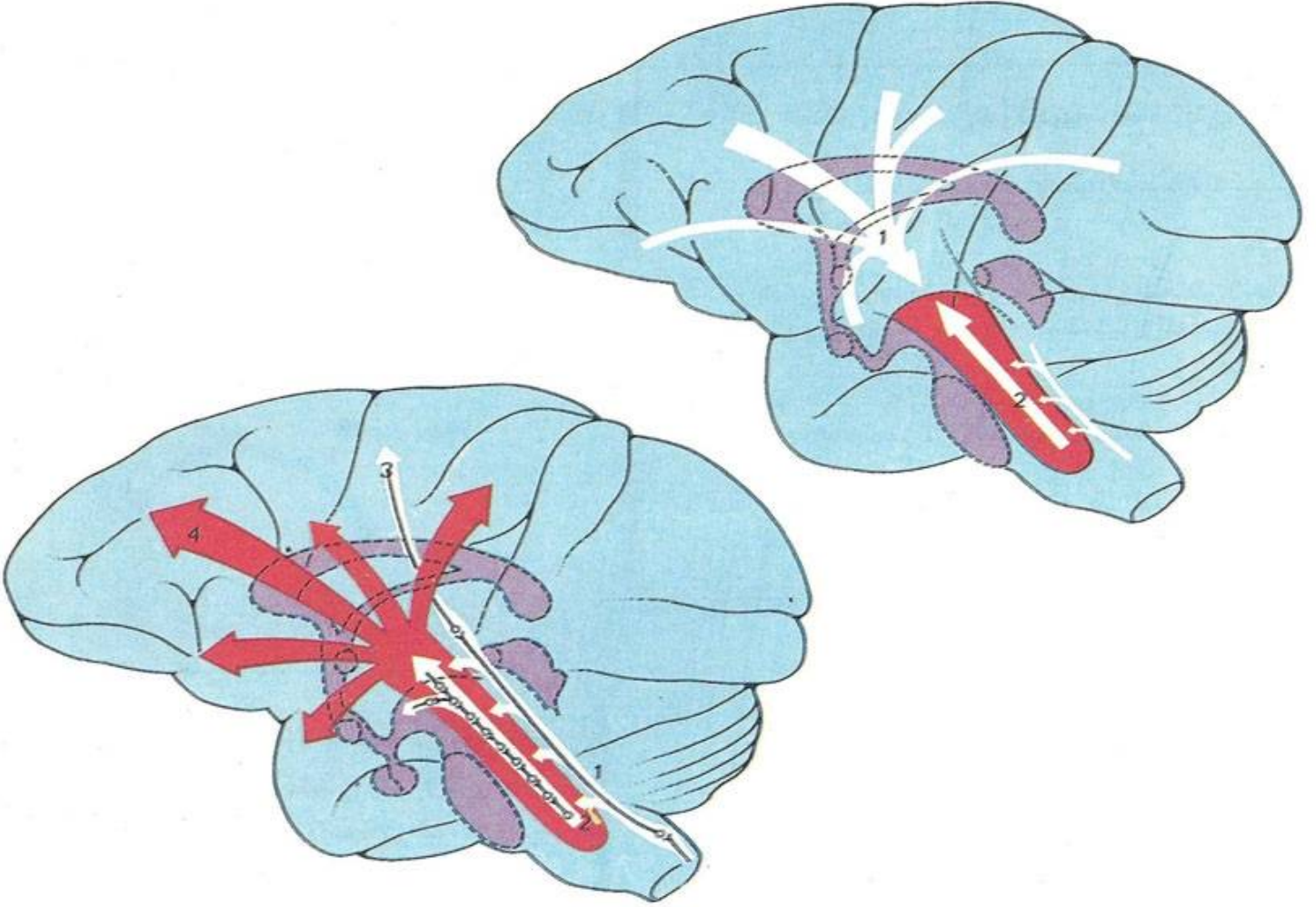


الأجزاء المختلفة من الجهاز الحوفي الذي يحتوي على : التلفيف الحزامي، وبرزخ الجهاز الحوفي والتلفيف الحصيني والمعقف.

تظهر - في الشكل - بعض الاتصالات والدوائر الخاصة بالجهاز الحوفي.



## التكوين الشبكي ... والوعي



### ميكانيكية التكوين الشبكي في تنظيم مستوى الوعي

#### على اليسار :

- ١ = مسارات حسية تنقل المؤثرات الحسية إلى التكوين الشبكي وإلى القشرة المخية.
- ٢ = المؤثرات الحسية في التكوين الشبكي.
- ٣ = تصل المؤثرات الحسية إلى الأماكن الخاصة في القشرة المخية.
- ٤ = تصل المؤثرات من التكوين الشبكي إلى القشرة المخية لتساعد في زيادة مستوى النشاط.

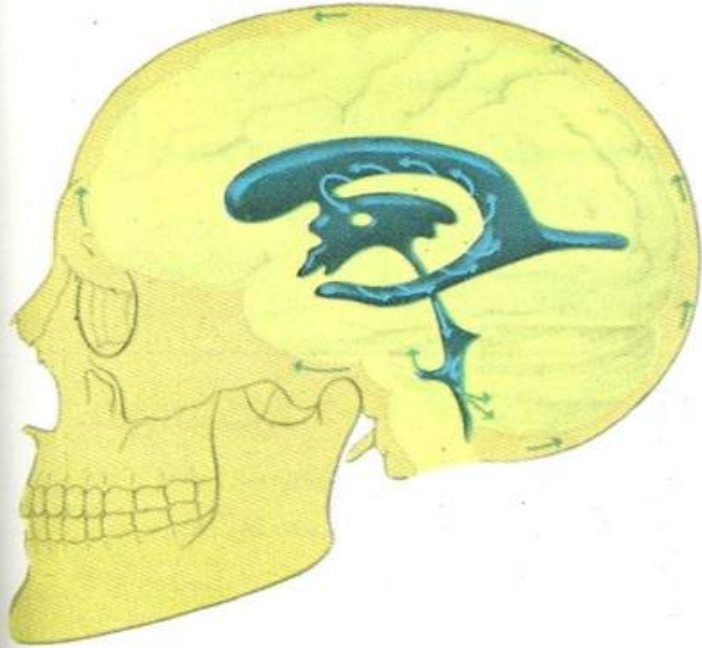
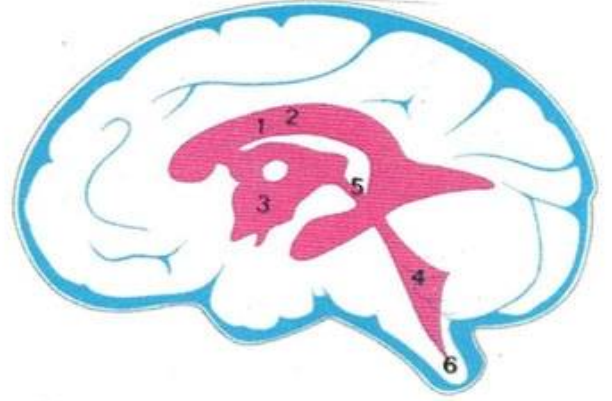
#### على اليمين :

- ١ = تصل المؤثرات إلى التكوين الشبكي من أماكن كثيرة مختلفة من القشرة المخية.
- ٢ = تظل المؤثرات الحسية تصل إلى التكوين الشبكي من النخاع الشوكي.

## تجويف الدماغ

### البطينان الوحشيان والبطين الثالث والبطين الرابع

- ١-٢ . البطين الوحشي هو تجويف نصف المخ.
- ٣ . البطين الثالث هو تجويف الدماغ البييني (منطقة المهاد = الثلامس).
- ٤ . البطين الرابع هو تجويف الدماغ الخلفي (حيث يقع بين الجسر والنخاع المستطيل والمخيخ).
- ٥ . القناة المخية هي القناة التي توجد في الدماغ المتوسط وتصل بين البطينين الثالث والرابع.
- ٦ . قناة النخاع الشوكي (والنصف السفلي للنخاع المستطيل).



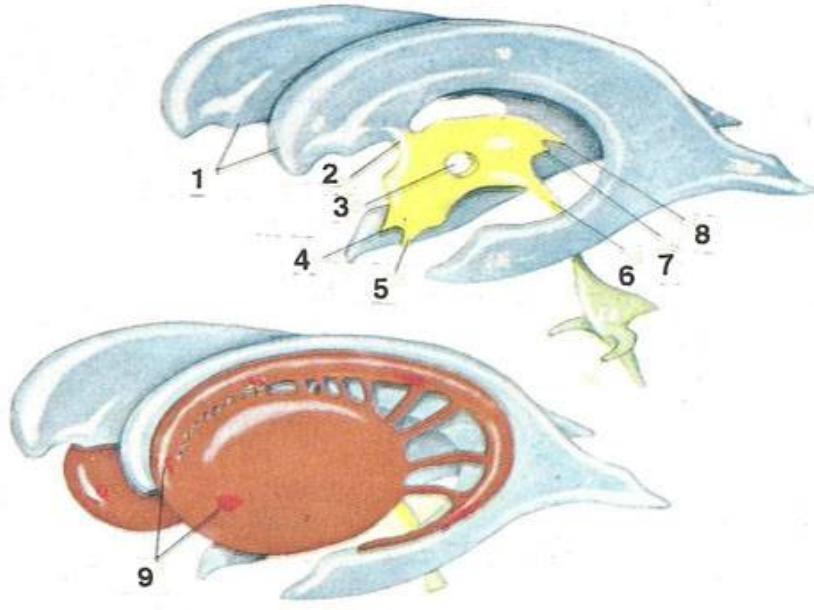
- لاحظ أن اتجاه الأسهم في الشكل تبين أن السائل المخي الشوكي يتم إفراز أغلبه في البطين الوحشي الأيمن والأيسر، وبعد دورانه في البطينات يخرج السائل من ثلاث فتحات في سقف البطين الرابع (الأسهم) ليصل إلى الفراغ تحت العكبوتية بحيث يتواجد حول الدماغ ويحيط به مكوناً «مخدة» مائية تحافظ على الدماغ والنخاع الشوكي.

تذكر الأرقام [٤] - [٣] - [٢] بالنسبة لتجويف الدماغ، هناك.

- أربعة [٤] بطينات.
- ثلاثة [٣] ثقوب في سقف البطين الرابع.
- قناتان مركزيتان [٢] : في الدماغ المتوسط وفي النخاع الشوكي.



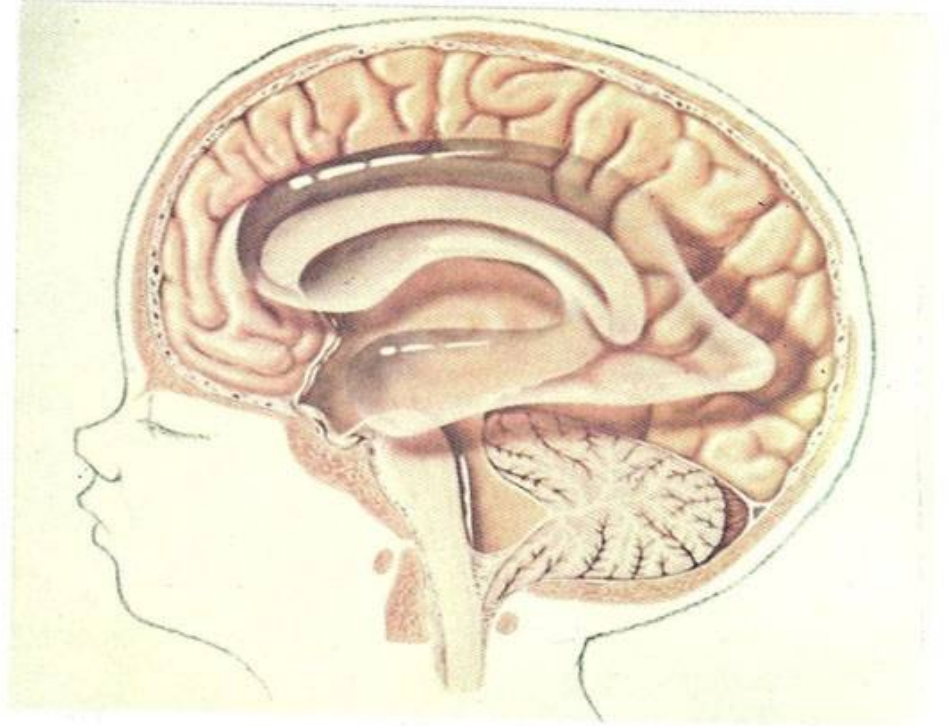
البطينان الوحشيان (أزرق) والبطين الثالث (أصفر)  
والنواتان الذيليتان (أحمر) والبطين الرابع (أخضر)



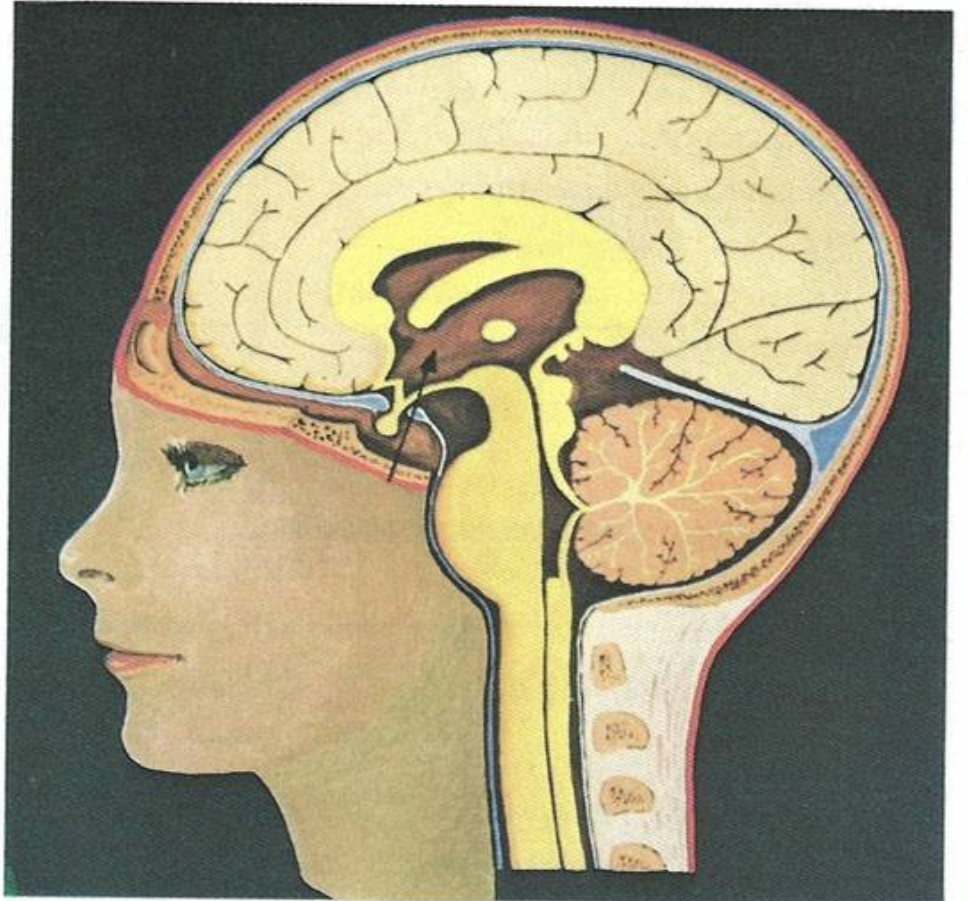
- |                                  |     |
|----------------------------------|-----|
| القرن الأمامي للبطين الوحشي      | = ١ |
| الثقب بين البطيني                | = ٢ |
| الوصلة المهادية                  | = ٣ |
| الردب البصري للبطين الثالث       | = ٤ |
| الردب القمعي للبطين الثالث       | = ٥ |
| « إتر »                          | = ٦ |
| الردب الصنوبري للبطين الثالث     | = ٧ |
| الردب فوق الصنوبري للبطين الثالث | = ٨ |
| رأس النواة الذيلية               | = ٩ |

## الدماغ عند الولادة وفي الشخص البالغ

الدماغ  
عند الولادة

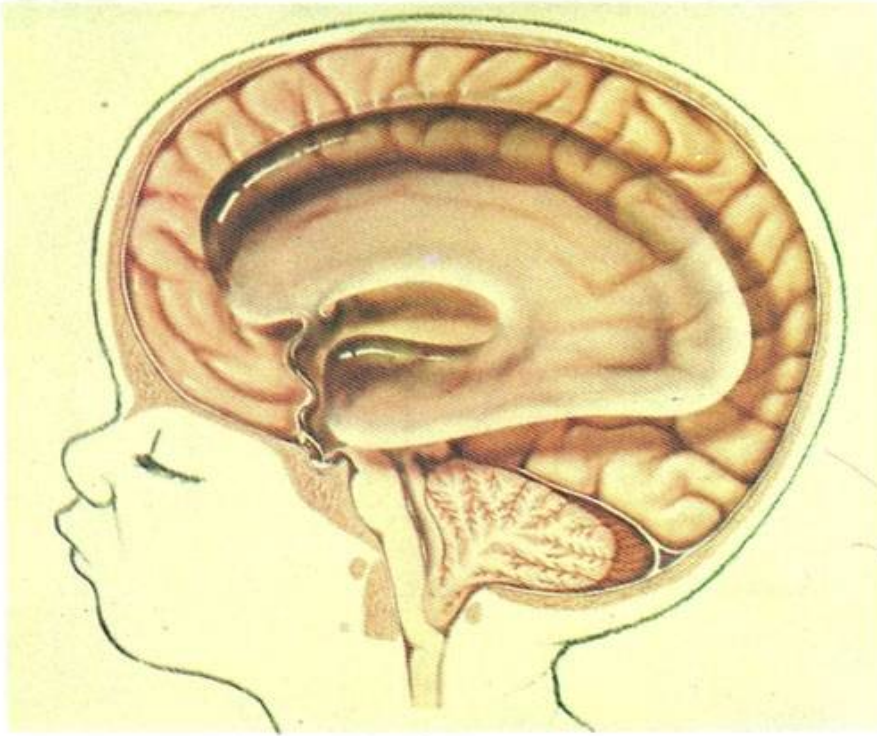


الدماغ  
عند الشخص البالغ

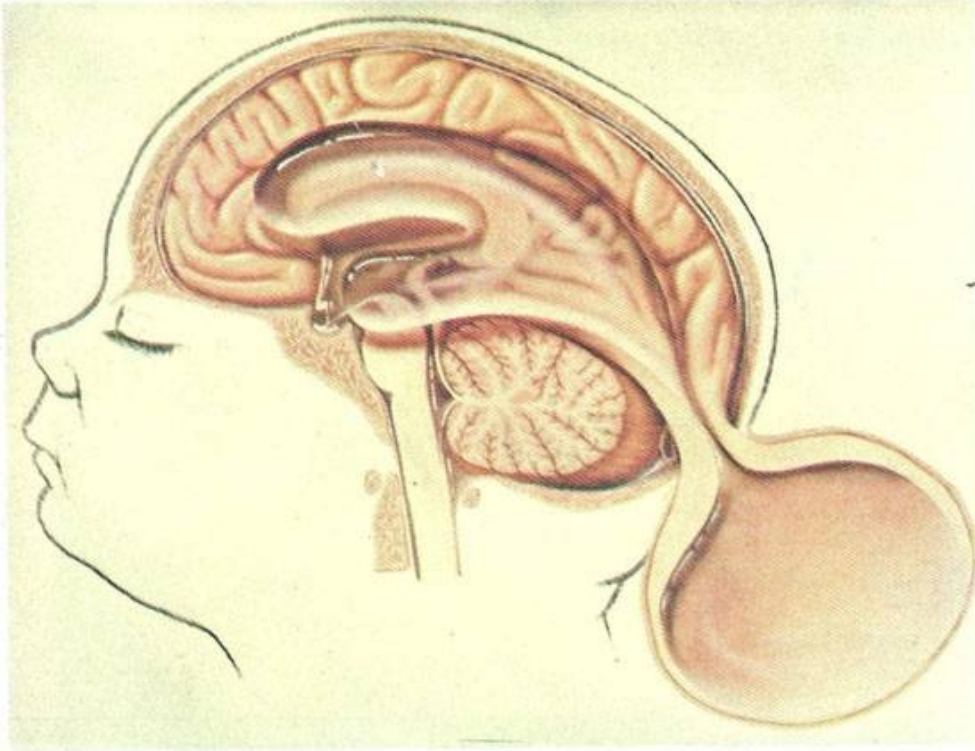




## بعض التشوهات الخلقية للدماغ



موه الرأس عند الولادة

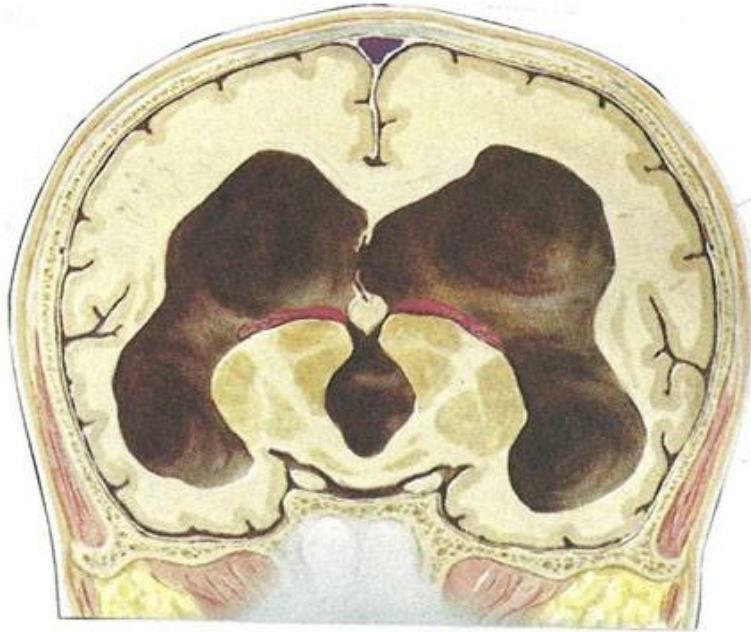
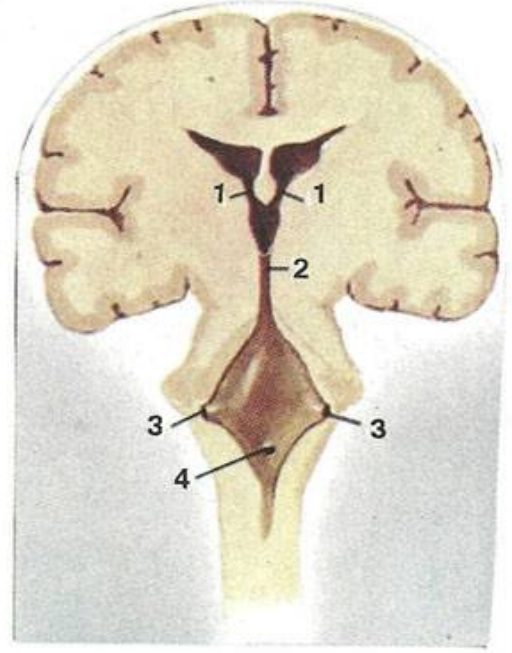


بروز جزء من الدماغ نتيجة عدم تطور الجزء الخلفي من الجمجمة.

## موه الرأس [ استسقاء دماغي ]

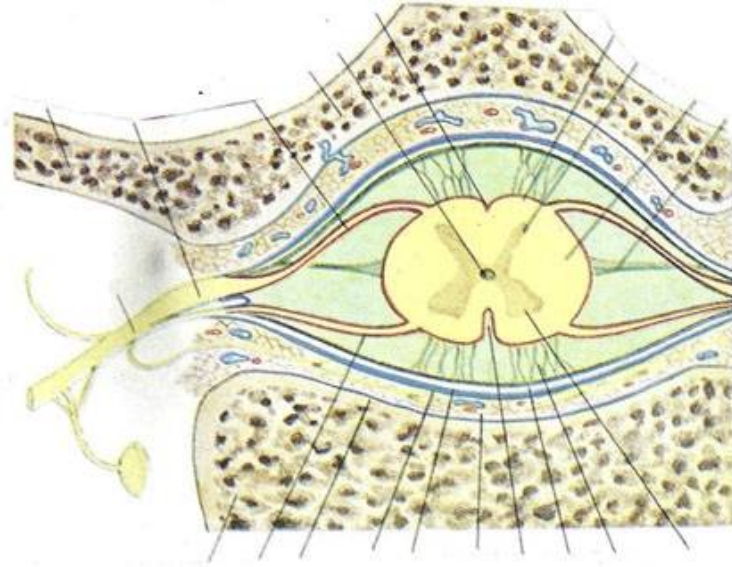
١. الثقب بين البطيني
٢. القناة المخية
٣. الفتحة الوحشية للبطين الرابع
٤. الفتحة الناصفة للبطين الرابع

الأماكن التي يحتمل أن يحدث فيها ضيق في مسار السائل المخي/الشوكي والذي يؤدي إلى حدوث موه الرأس (الاستسقاء الدماغي).

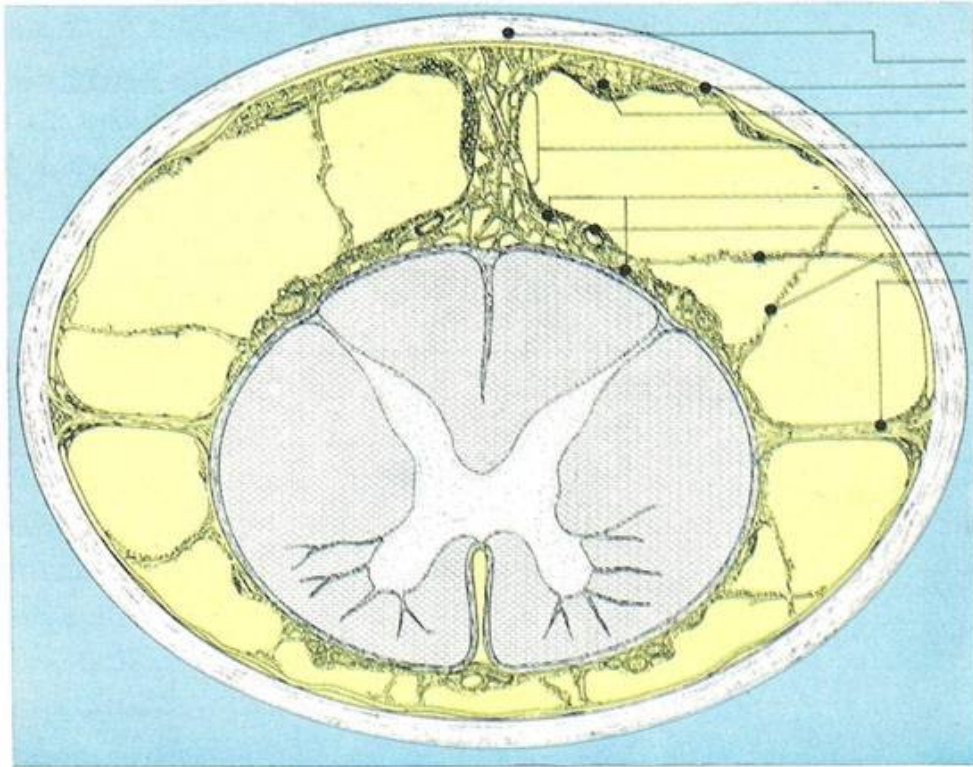


قطاع تاجي في الدماغ يظهر فيه اتساع شديد في كل من البطين الوحشي الأيمن والأيسر والبطين الثالث.





## النخاع الشوكي والأعصاب الشوكية



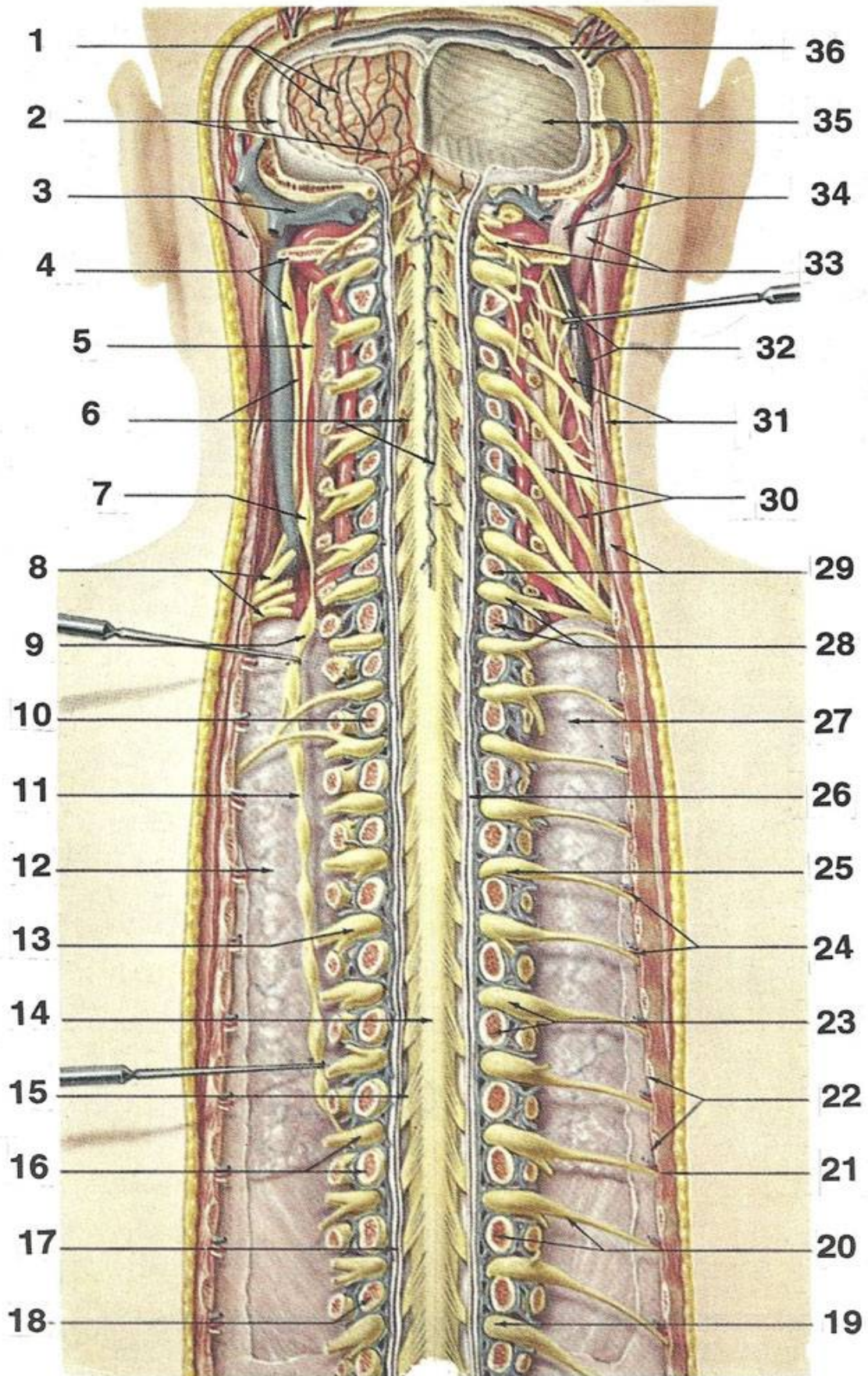
## النخاع الشوكي

### [ الجزءان : العنقي .. والصدري ]

الأوردة المخيخية السفلى	١
الشريان المخيخي الخلفي السفلي، والأم الجافية (مقطوعة)	٢
العضلة القصبية/الحملية، والوريد العنقي العميق	٣
النتوء المستعرض للفتحة، والعقدة العقدية	٤
العقدة السمبثاوية العنقية العليا	٥
العصب الحائر، والأوعية الشوكية الخلفية (مقطوعة)	٦
العقدة السمبثاوية العنقية الوسطى	٧
الضفيرة العضدية	٨
العقدة السمبثاوية العنقية السفلى	٩
الفقرة الصدرية الثالثة (مقطوعة)	١٠
الجذع السمبثاوي	١١
الرئة اليسرى	١٢
العقدة الشوكية الصدرية السادسة	١٣
الأخدود الخلفي الأوسط	١٤
الجذر الخلفي للعصب الصدري التاسع	١٥
العقدة الشوكية الصدرية التاسعة، والفقرة الصدرية العاشرة (مقطوعة)	١٦
الأم العنكبوتية (مقطوعة)	١٧
الفقرة الصدرية الأخيرة (صد ١٢)	١٨
العقدة الشوكية الصدرية الأخيرة	١٩
العصب الشوكي الصدري العاشر، والفقرة الصدرية الحادية عشرة (صد ١١)	٢٠
عضلة بين ضلعية خارجية	٢١
ضلوع (مقطوعة)	٢٢
العقدة الشوكية الصدرية السابعة، والفقرة الصدرية الثامنة (مقطوعة)	٢٣
أوعية بين ضلعية	٢٤
العقدة الشوكية الصدرية الخامسة	٢٥
الأم الجافية (مقطوعة)	٢٦
الرئة اليمنى	٢٧
العقدة الشوكية العنقية الثامنة، والعصب الصدري الأول	٢٨
العضلة شبه المنحرفة، والفقرة العنقية السابعة (مقطوعة)	٢٩
الشريان السباتي العام، والعضلة الأخمعية الأمامية	٣٠
الشريان السباتي الداخلي، والعصب الإضافي [١١]	٣١
الوريد الوداجي الداخلي، والعصب تحت اللساني [١٢]	٣٢
العضلة ذات البطنين، والعصب العنقي الأول	٣٣
الأوعية القذالية، والعضلة المستقيمة الرأسية الوحشية	٣٤
الأم العنكبوتية (تغطي المخيخ)	٣٥
الجيب المستعرض (مفتوح)	٣٦



النخاع الشوكي  
[الجزءان : العنقي .. والصدرى]



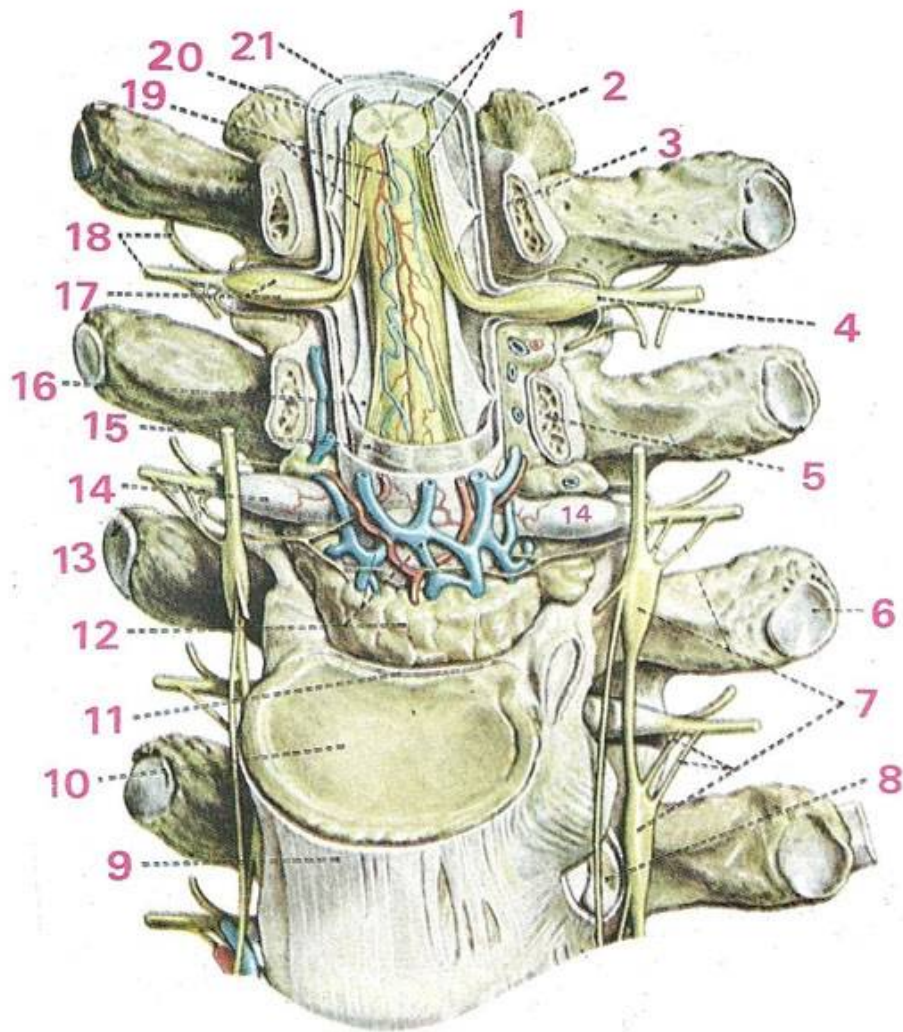


تشرح خاص في المنطقة الصدرية من العمود الفقري يبين النخاع الشوكي،  
والسحايا، والمحتويات الأخرى للقناة الفقارية [من أعلى ومن الأمام]

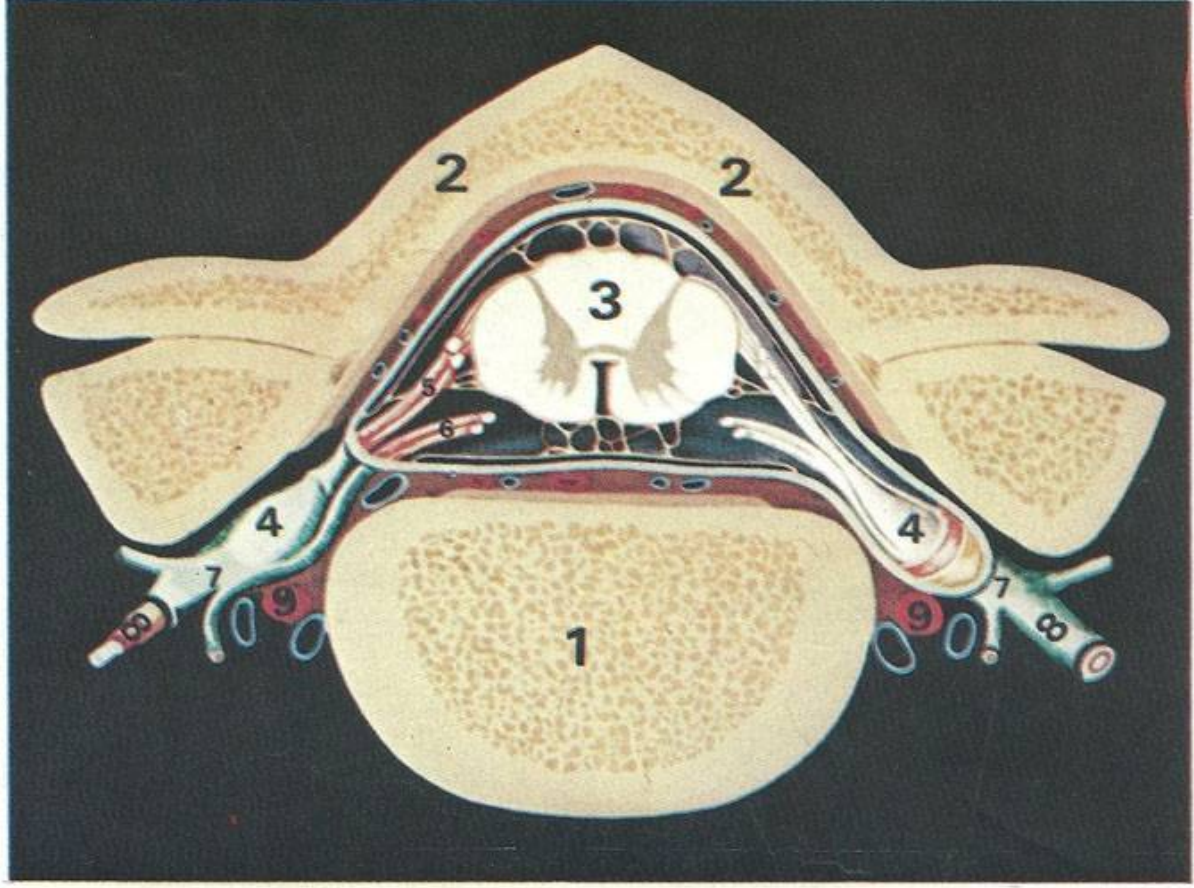
- ١ ألياف جذر عصب شوكي
- ٢ نتوء مفصلي علوي
- ٣ الرباط المسنن
- ٤ عقدة شوكية (بدون الأم الجافية)
- ٥ قوس عصبي (مقطع)
- ٦ سطح مفصلي على نتوء مستعرض
- ٧ عقدتان سمبثاويتان
- ٨ سطح مفصلي لرأس ضلع
- ٩ الرباط الطولي الأمامي
- ١٠ جسم فقرة
- ١١ الرباط الطولي الخلفي
- ١٢ دهن خارج الجافية، والصفيرة الفقارية الوريدية الداخلية  
والفروع الشوكية لشريان بين ضلعي
- ١٣ سطح مفصلي على نتوء مستعرض
- ١٤ عقدة شوكية مغطاة بالأم الجافية
- ١٥ الفراغ تحت الجافية
- ١٦ الفراغ تحت العنكبوتية
- ١٧ عقدة شوكية، جذر أمامي لعصب شوكي
- ١٨ الفرع الأمامي والفرع الخلفي لعصب شوكي
- ١٩ الأوعية الشوكية الأمامية
- ٢٠ الغشاء العنكبوتي
- ٢١ الأم الجافية



تشريح خاص في المنطقة الصدرية من العمود الفقري يبين النخاع الشوكي،  
والسحايا، والمحتويات الأخرى للقناة الفقرية [من أعلى ومن الأمام]



قطاع مستعرض في جزء من العمود الفقري،  
يظهر محتويات القناة الفقارية، والأجزاء المختلفة لعصب شوكي

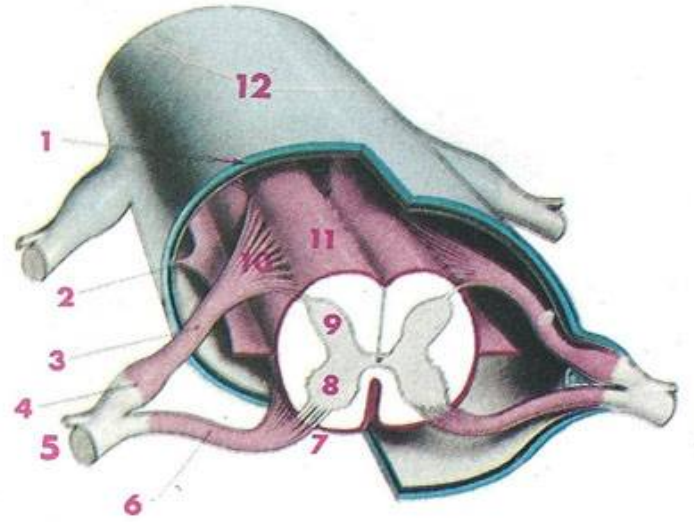


- |   |                                |
|---|--------------------------------|
| ١ | جسم الفقرة                     |
| ٢ | القوس الفقاري                  |
| ٣ | النخاع الشوكي                  |
| ٤ | عقدة شوكية (عقدة الجذر الخلفي) |
| ٥ | الجذر الخلفي (للعصب الشوكي)    |
| ٦ | الجذر الأمامي (للعصب الشوكي)   |
| ٧ | العصب الشوكي                   |
| ٨ | الفرع الأمامي (للعصب الشوكي)   |
| ٩ | الشريان الفقاري                |

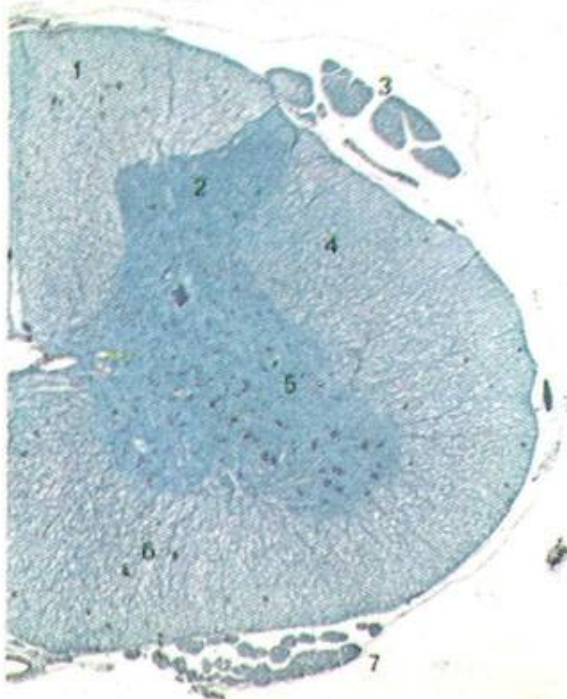


## منظر مجسم لجزء من النخاع الشوكي والسحايا المحيطة به، وعصب شوكي

- |                                     |    |
|-------------------------------------|----|
| الأم العنكبوتية (أبيض)              | ١  |
| الرباط المسنن من الأم الحنون (أحمر) | ٢  |
| الجذر الخلفي للعصب الشوكي           | ٣  |
| العقدة الخلفية للعصب الشوكي         | ٤  |
| جذع العصب الشوكي                    | ٥  |
| الجذر الأمامي للعصب الشوكي          | ٦  |
| جذيرات الجذر الأمامي                | ٧  |
| القرن الأمامي للنخاع الشوكي         | ٨  |
| القرن الخلفي للنخاع الشوكي          | ٩  |
| جذيرات الجذر الخلفي                 | ١٠ |
| العمود الأبيض الخلفي للنخاع الشوكي  | ١١ |
| الأم الجافية (أزرق)                 | ١٢ |



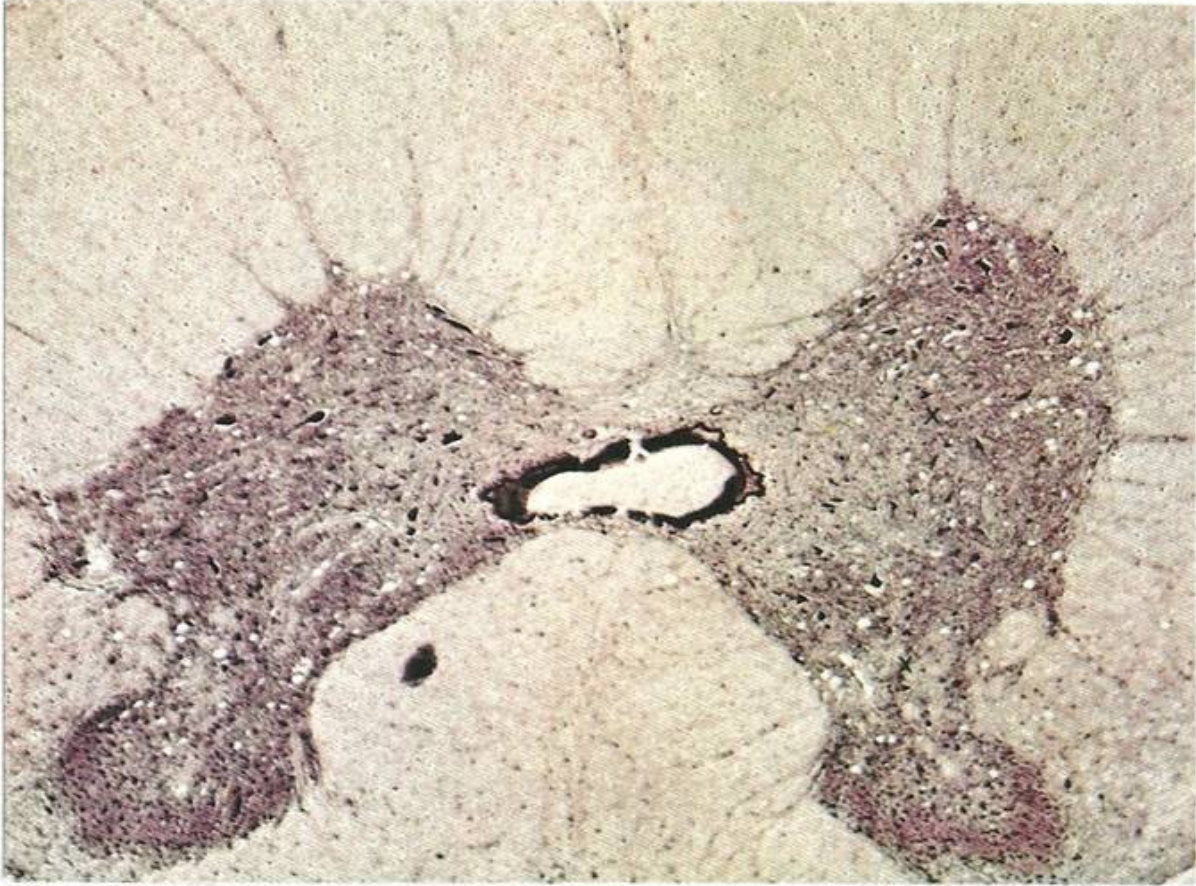
## قطاع مستعرض في نصف قطعة من قطع النخاع الشوكي العنقية



- |                                |   |
|--------------------------------|---|
| العمود الأبيض الخلفي           | ١ |
| القرن الخلفي                   | ٢ |
| الجذيرات الخلفية للعصب الشوكي  | ٣ |
| العمود الأبيض الوحشي           | ٤ |
| القرن الأمامي                  | ٥ |
| العمود الأبيض الأمامي          | ٦ |
| الجذيرات الأمامية للعصب الشوكي | ٧ |

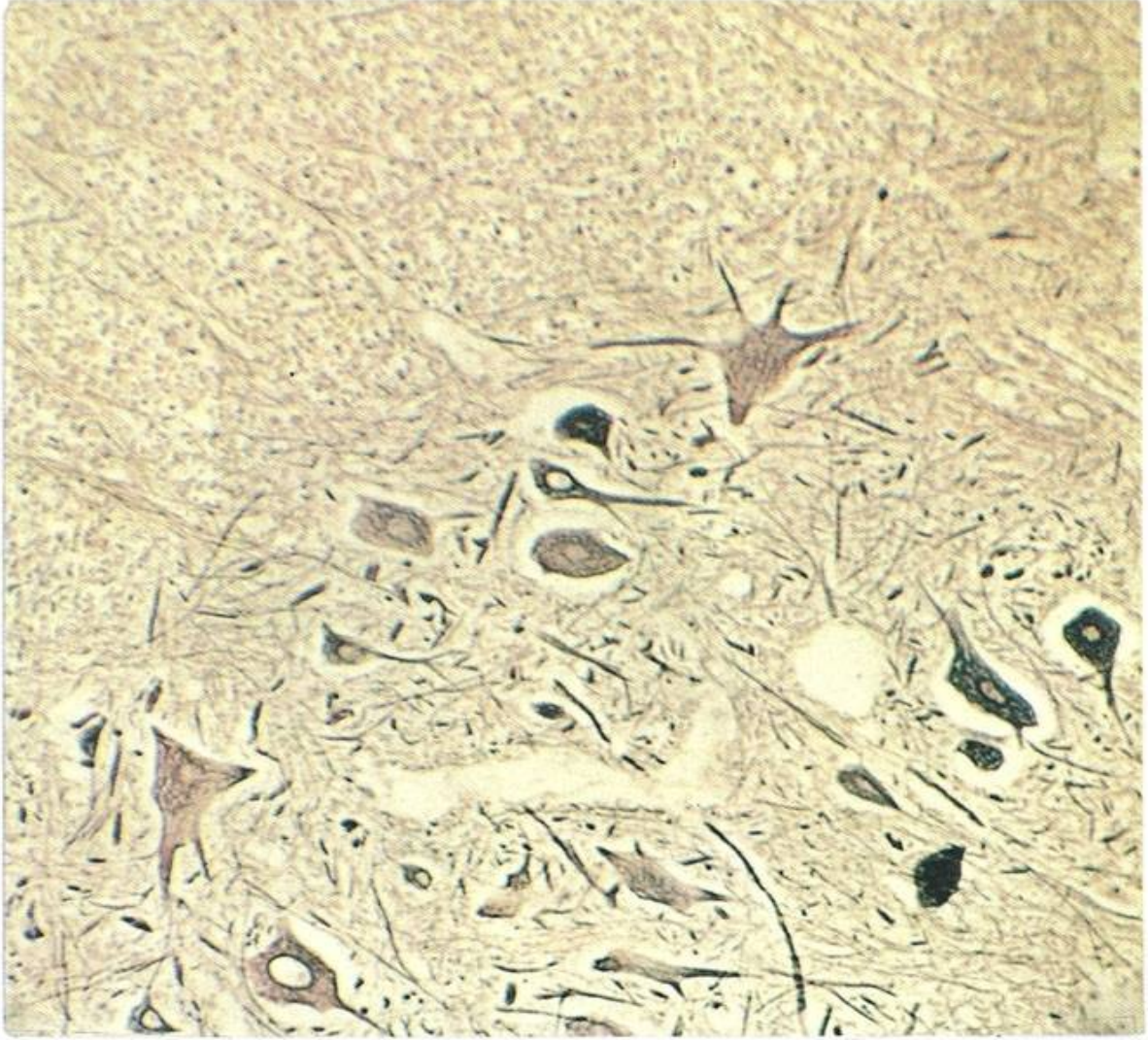


## القرن الخلفي والقرن الأمامي والقرن الوحشي للنخاع الشوكي



- القرنان الخلفيان رقيقان نسبيا.
- القرنان الأماميان كبيران نسبيا. خلايا القرن الأمامي كبيرة عن خلايا القرن الخلفي.
- يظهر قرن جانبي (وحشي) بوضوح على الجانب الأيمن.
- تظهر القناة المركزية متسعة.






خلايا القرن الأمامي خلايا كبيرة  
متعددة الأقطاب لها محوار واحد  
وتشعبات كثيرة.



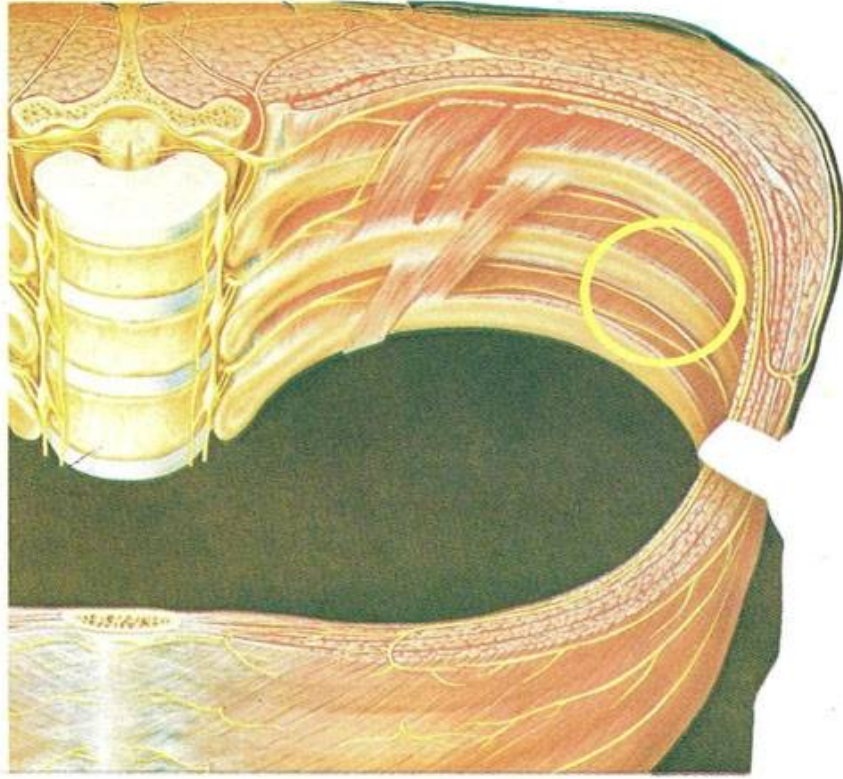
## النخاع الشوكي وأعصاب شوكية من المنطقة الصدرية



- منظر مجسم لجزء من المنطقة الصدرية للنخاع الشوكي ومعها ثلاثة أعصاب شوكية على كل جانب.
- يتصل كل عصب شوكي بالنخاع الشوكي عن طريق جذرين (جذر أمامي وجذر خلفي) يصلان إلى النخاع الشوكي بعد أن ينقسم كل منهما إلى جذيرات كثيرة صغيرة.
- يظهر ثلاث عقد شوكية (عقد الجذر الخلفي) وكذلك ثلاث عقد سمبثاوية على كل جانب.
- يتصل كل عصب شوكي مع العقدة السمبثاوية القريبة منه عن طريق فرعي اتصال.
- تصل فروع العصب الشوكي إلى العضلات بين الضلعية لتغذيها (تظهر الضلوع مقطوعة).

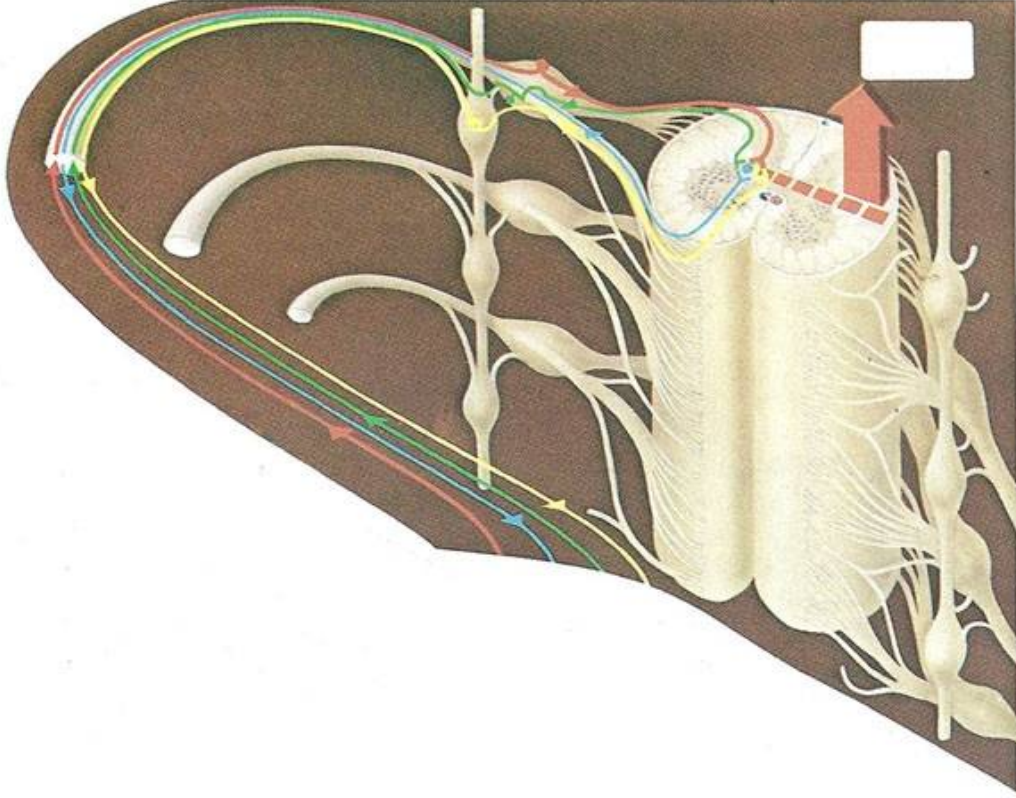


## النخاع الشوكي وأعصاب شوكية من المنطقة الصدرية



- منظر مجسم لجزء من العمود الفقري (ثلاث فقرات وأربعة أقراص بين فقرية) ترى من الأمام ومن أعلى.
- يقع النخاع الشوكي داخل القناة الشوكية (القناة الفقارية).
- يتصل كل عصب شوكي بالنخاع الشوكي عن طريق جذرين (جذر أمامي وجذر خلفي).
- يحمل كل جذر خلفي عقدة تسمى «عقدة الجذر الخلفي الحسية».
- يتحد الجذران الأمامي والخلفي ليكونا جذع العصب الشوكي الذي ينقسم مباشرة إلى فرعين رئيسيين (فرع رئيسي أمامي وفرع رئيسي خلفي).
- يغذي الفرع الرئيسي الخلفي عضلات وجلد الظهر.
- بينما يكون الفرع الرئيسي - في المنطقة الصدرية - ما يسمى العصب بين الضلعي الذي يغذي عضلات وجلد الجزء الجانبي والأمامي من منطقة الصدر.

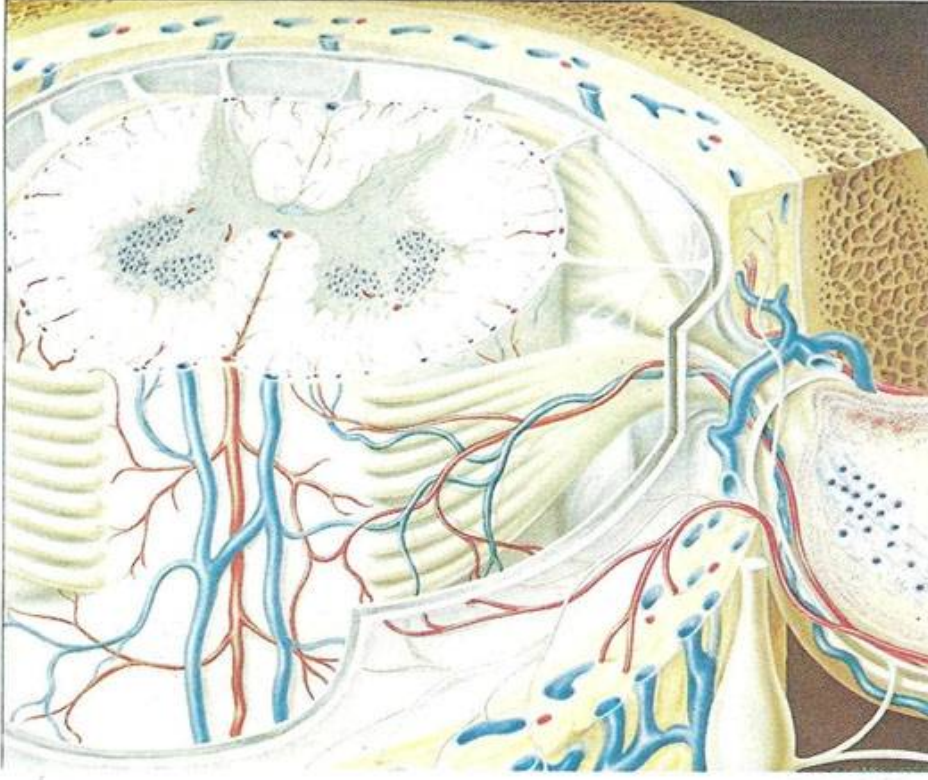
## النخاع الشوكي والأعصاب الشوكية في المنطقة الصدرية



- منظر مجسم لجزء من المنطقة الصدرية للنخاع الشوكي ومعه ثلاثة أعصاب شوكية على كل جانب.
- كما أن هناك ثلاث عقد شوكية وثلاث عقد سمبثاوية على كل جانب.
- العصب الشوكي العلوي به أربع ليفات عصبية : ليفتان تذهبان إلى النخاع الشوكي (واحدة حمراء والأخرى خضراء) وليفتان تخرجان من النخاع الشوكي (واحدة صفراء والأخرى خضراء).
- الليفة «الحمراء» تحمل أحاسيس «الألم والحرارة» إلى النخاع الشوكي حيث تتشابك مع خلايا من النخاع الشوكي على نفس الناحية ثم تنتقل الأحاسيس إلى الناحية الأخرى من النخاع الشوكي لتحمل أحاسيس «الألم والحرارة» إلى المهاد (الثلامس) ثم إلى قشرة المخ.
- الألياف «الخضراء» مختصة «بالعضلات المخططة الهيكلية». ليفة منها تنقل النبضات العصبية من العضلات المخططة إلى النخاع الشوكي حيث تتشابك مع خلايا القرن الأمامي التي ترسل محاورها حاملة الأوامر «الحركية» إلى العضلات وبهذا يكتمل «القوس الانعكاسي» بين العضلة والنخاع الشوكي.
- الألياف «الصفراء» تمثل الجزء السمبثاوي، حيث تمثل إحداهما الليفة السمبثاوية «قبل» العقدية من النخاع الشوكي حتى العقدة السمبثاوية وتمثل الأخرى الليفة السمبثاوية «بعد» العقدية من العقدة السمبثاوية للخارج.



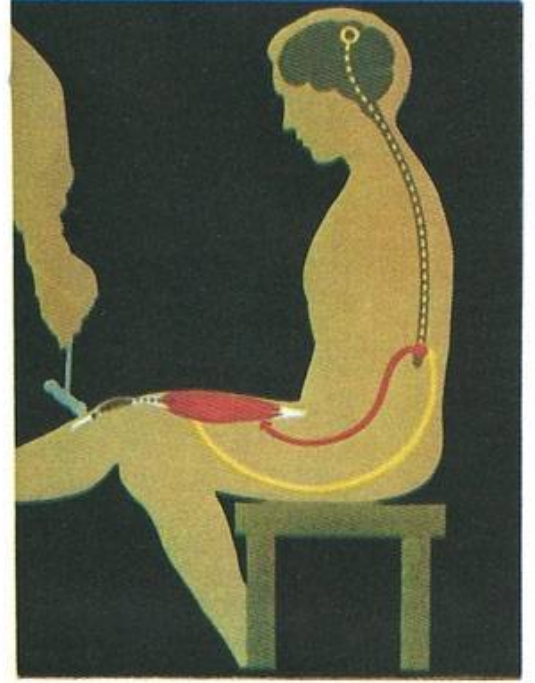
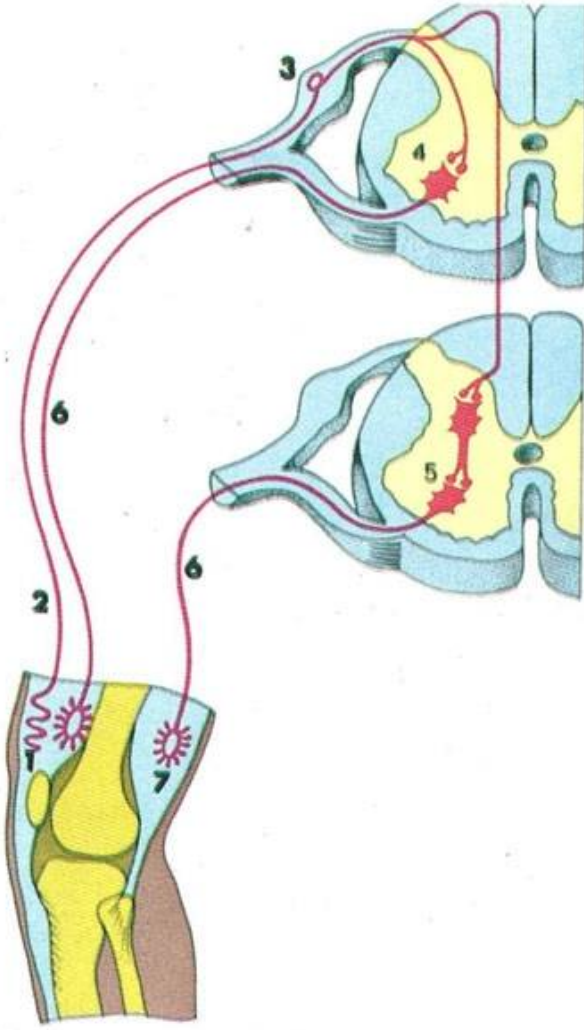
## قطعة من النخاع الشوكي في المنطقة العنقية



### يظهر في الشكل :

- قطعة من النخاع الشوكي من المنطقة العنقية تظهر فيها القرنان الخلفيان الرفيعان والقرنان الأماميان الكبيران.
- يحتوي القرن الأمامي على خلايا كبيرة متعددة الأقطاب متجمعة في مجموعات.
- هناك جزء من عقدة شوكية بها مجموعة من الخلايا المستديرة أحادية القطب.
- كما يظهر جزء من عقدة سمبثاوية.
- تظهر السحايا والشرايين والأوردة وجزء من عظم الجمجمة.

## القوس المنعكس



١. مغزل عضلي ٢. ليفة حسية تحمل الإحساس العميق ٣. عقدة جذر خلوي  
٤، ٥. خلايا القرن الأمامي ٦. ليفة حركية (محوار خلية قرن أمامي)  
٧. صفيحة انتهائية حركية

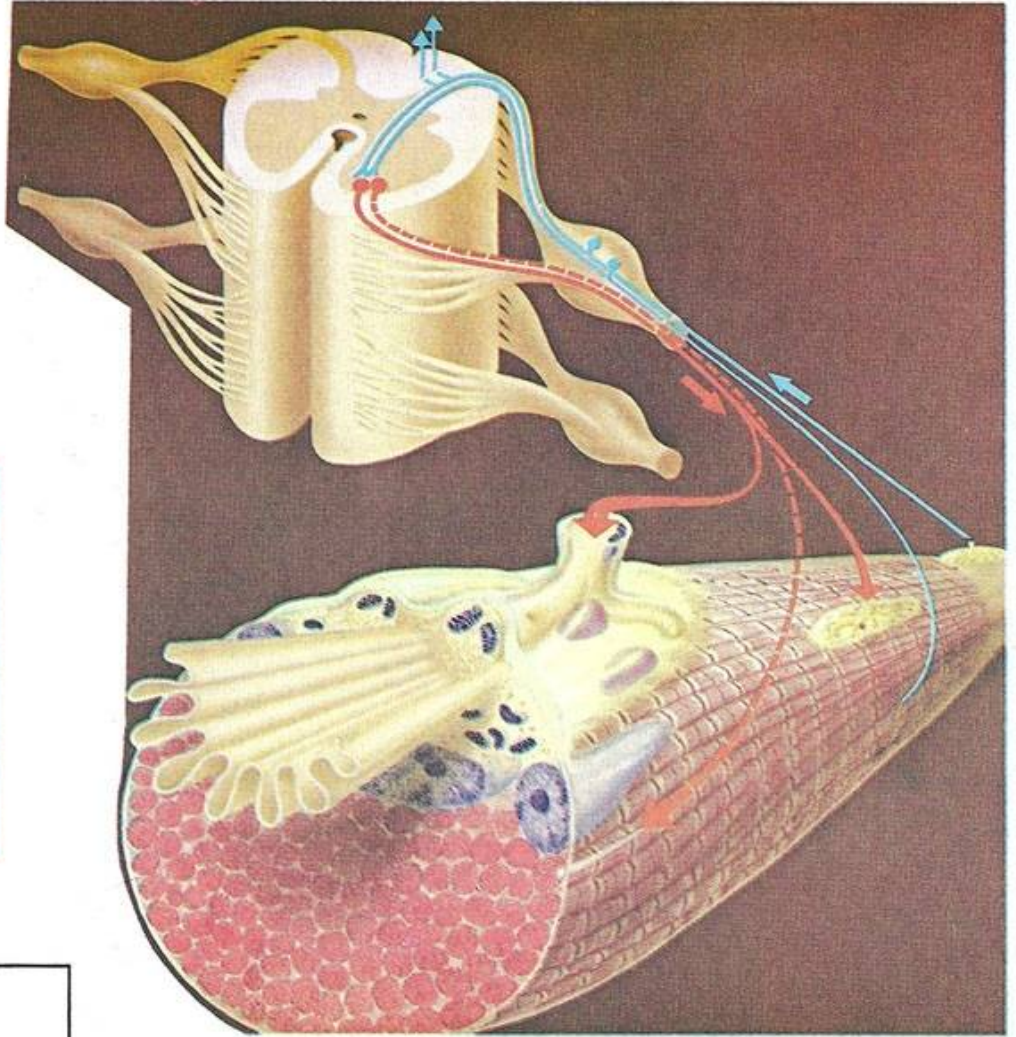
• يبدأ القوس المنعكس عن طريق تنبيه المغازل العضلية (في العضلات الهيكلية) والمغازل الوترية (في الأوتار) أو في جسيمات «باسيني» في النسيج الضام بين العضلات وحول محافظ المفاصل وداخلها.

• تنتقل الدفعات العصبية من المستقبلات الحسية العميقة عن طريق ألياف عصبية (الأصفر في الشكل) إلى النخاع الشوكي حيث تتشابك مع خلايا القرن الأمامي (النقطة الحمراء في النخاع الشوكي).

• تخرج محاور خلايا القرن الأمامي في النخاع الشوكي على هيئة ألياف حركية (الأحمر في الشكل) لتصل إلى العضلات الهيكلية (المخططة) حتى تنقبض نتيجة تكملة القوس المنعكس بين العضلة الهيكلية والنخاع الشوكي.



## التعصيب الحسي والحركي للعضلات الهيكلية



### منظر مجسم لمغزل عضلي

- يظهر في الشكل منظر مجسم لقطعتين من النخاع الشوكي مع الجذور الخلفية والأمامية لعصبين شوكيين على كل جانب.
- كما يظهر في الشكل كذلك منظر مجسم لجزء من عضلة هيكلية وبها تكبير كبير لصفيحة انتهائية محركة.
- هناك خطان أزرقان (يمثلان الدفعات العصبية من المستقبلات الحسية العميقة) يتجهان إلى النخاع الشوكي، بينما الخطان الأحمران (الذان يمثلان الأوامر الحركية من النخاع الشوكي) يخرجان من خلايا القرن الأمامي ليصلا إلى العضلة الهيكلية.
- الألياف التي تحمل الدفعات العصبية من المستقبلات الحسية العميقة (الخطان الأزرقان) لا تصل إلى النخاع الشوكي فقط، ولكنها ترسل نبضات عصبية صاعدة (في الاتجاه الأعلى) لتصل في النهاية إلى المراكز العصبية العليا في المخيخ وفي المخ.

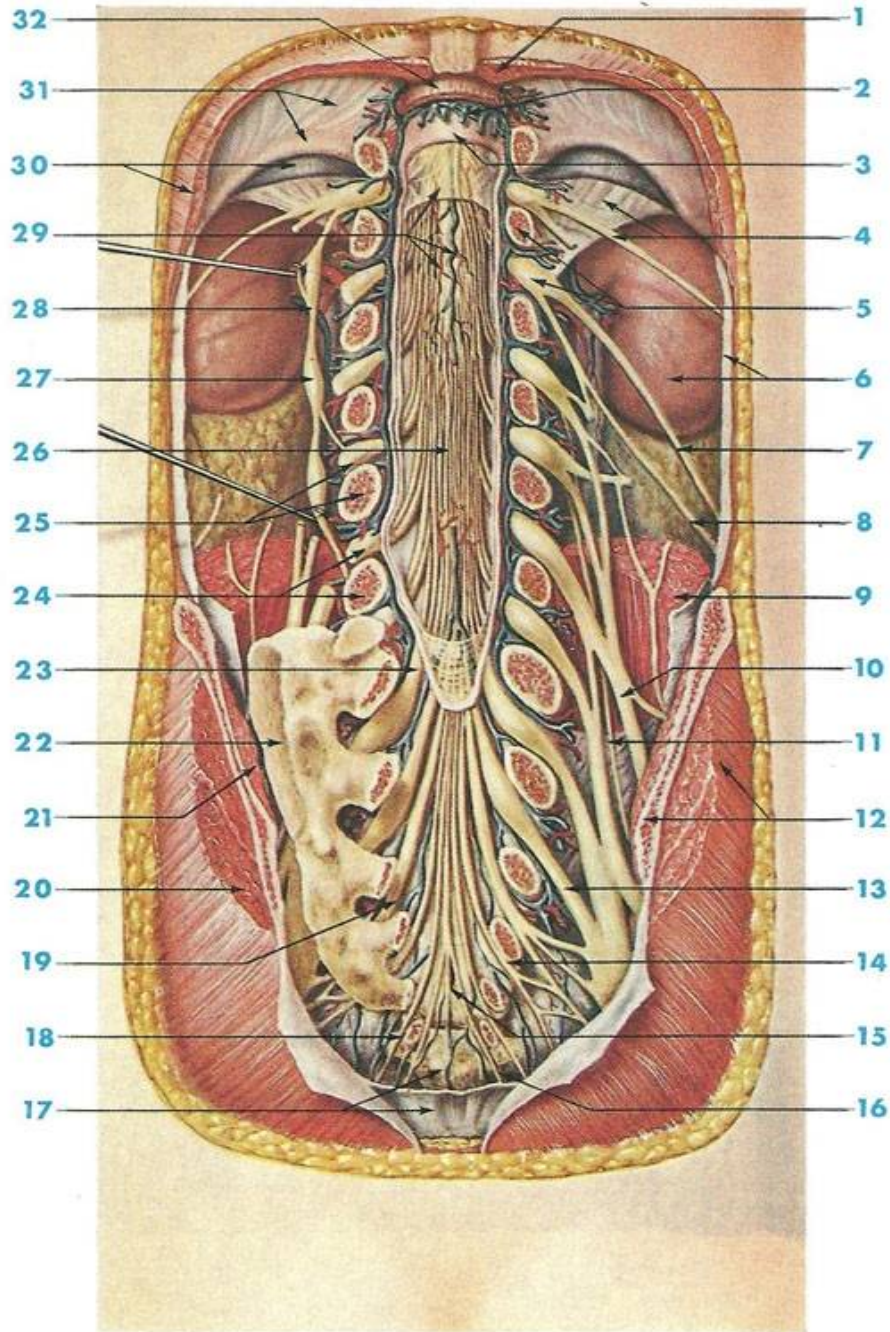


## الجزء القطني والجزء العجزي من العمود الفقري

العضلة الطولى الظهرية	١
الضفيرة الفقارية الوريدية الخلفية	٢
الأم الجافية (مقطوعة)	٣
العصب الصدري الثاني عشر والجزء القطني من الحجاب الحاجز	٤
العقدة القطنية الأولى والفقرة القطنية الأولى	٥
الكلية اليمنى واللفافة القطنية/ الصدرية	٦
العصب الحرقفي/ الخثلي	٧
العصب الحرقفي/ الأربي	٨
العضلة القطنية الكبرى	٩
العصب الفخذي	١٠
العصب الساد	١١
العظم الحرقفي والعضلة الإليية الوسطى	١٢
العصب العجزي الثاني	١٣
العصب العجزي الرابع	١٤
الخيطة الانتهائي	١٥
العصب العصعصي	١٦
العصعص والرباط العجزي/ العصعصي	١٧
العصب العجزي الخامس	١٨
العصب العجزي الثالث	١٩
العضلة الإليية الكبرى	٢٠
العضلة الحرقفية	٢١
العجز	٢٢
العصب العجزي الأول	٢٣
العقدة القطنية الرابعة والفقرة القطنية الخامسة	٢٤
العقدة القطنية الثالثة والفقرة القطنية الرابعة	٢٥
ذيل الحصان	٢٦
عقدة قطنية	٢٧
الجذع السمبثاوي	٢٨
الأم العنكبوتية (مقطوعة) وأوعية شوكية خلفية	٢٩
العضلة العريضة الظهرية والبلورا	٣٠
الضلع الثاني عشر/ وعضلة بين ضلعية خارجية	٣١
الرباط الأصفر	٣٢



الجزء القطني والجزء العجزي  
من العمود الفقري





## الجزء السفلي من النخاع الشوكي مغطى بالسحايا

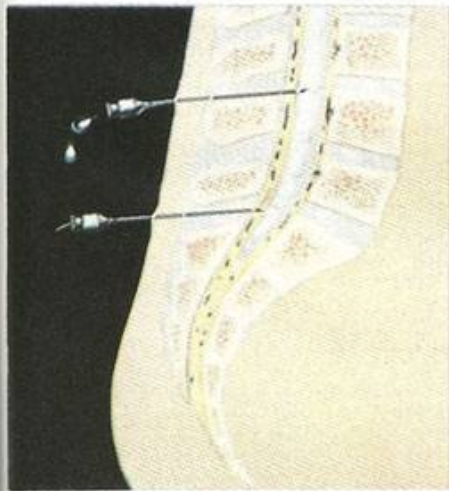
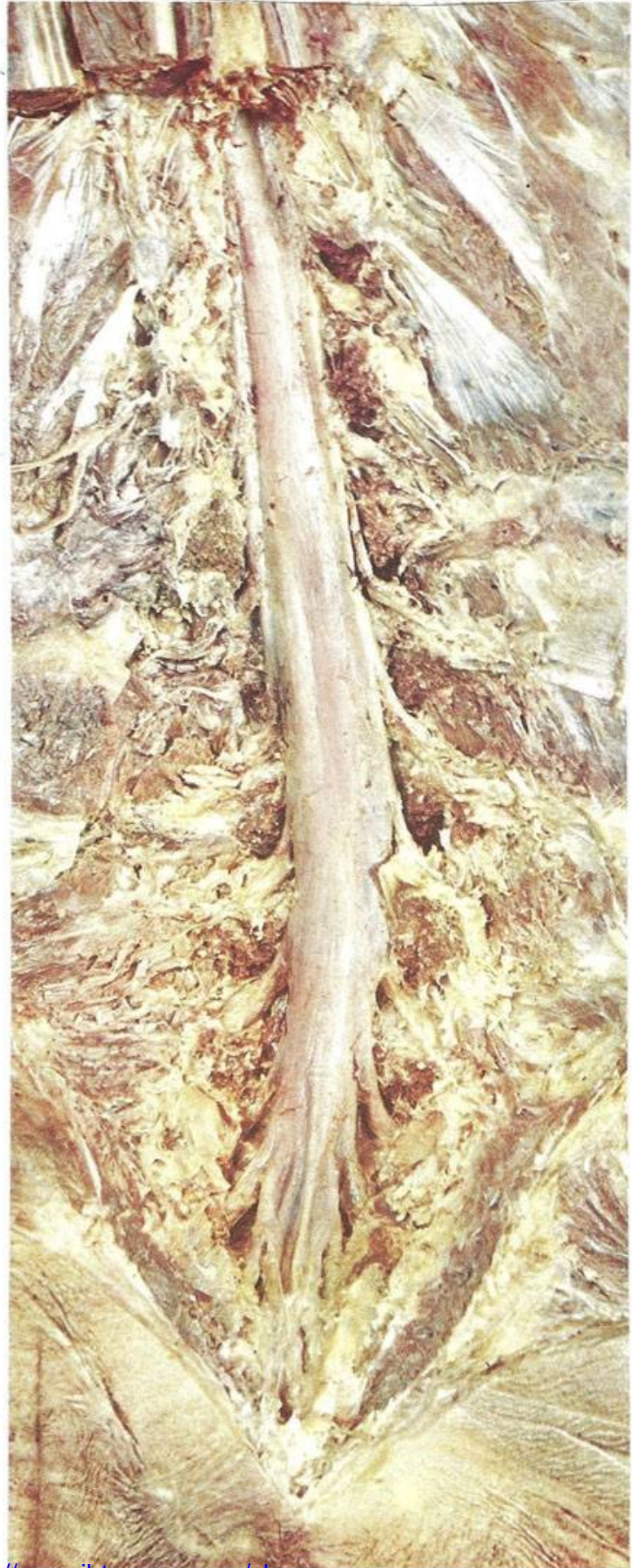
- تشريح يبين الجزء السفلي من العمود الفقري وهو مغطى بالسحايا (الأم الجافية والأم العنكبوتية والأم الحنون).

- يمكن هنا رؤية الأم الجافية فقط وهي عبارة عن غمد ليفي قوي ينتهي عند مستوى القطعة (الفقرة) العجزية الثانية.

- الأم العنكبوتية : تبطن السطح الداخلي للأم الجافية.

- الأم الحنون : تلتصق التصاقا شديدا بالنخاع الشوكي.

- الفراغ (الحيز) بين الأم الحنون والأم العنكبوتية يسمى الفراغ (الحيز) تحت العنكبوتية وهو حيز مملوء بالسائل تحت العنكبوتي أو السائل المخي/الشوكي.



### البزل القطني

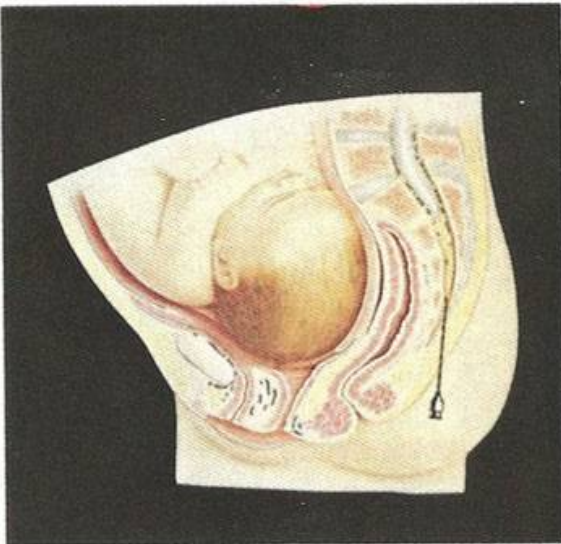
البزل القطني تحت مستوى الفقرة القطنية الثانية (ق2) لا يسبب إصابة للعمود الفقري.



## الجزء السفلي من النخاع الشوكي بعد فتح الأم الجافية

• تشريح يبين الجزء السفلي من النخاع الشوكي بعد فتح الأم الجافية.

• ينتهي النخاع الشوكي عند مستوى الفقرة القطنية الثانية (ق2) والذي تراه تحت هذا المستوى هو جذور الأعصاب الشوكية القطنية والعجزية مكونة ما يسمى «ذيل الحصان» الذي يحيط بالخيط الانتهائي الذي هو عبارة عن النهاية السفلية للأم الحنون بعد أن تخترق الأم الجافية لتصل وترتبط بالعصص.

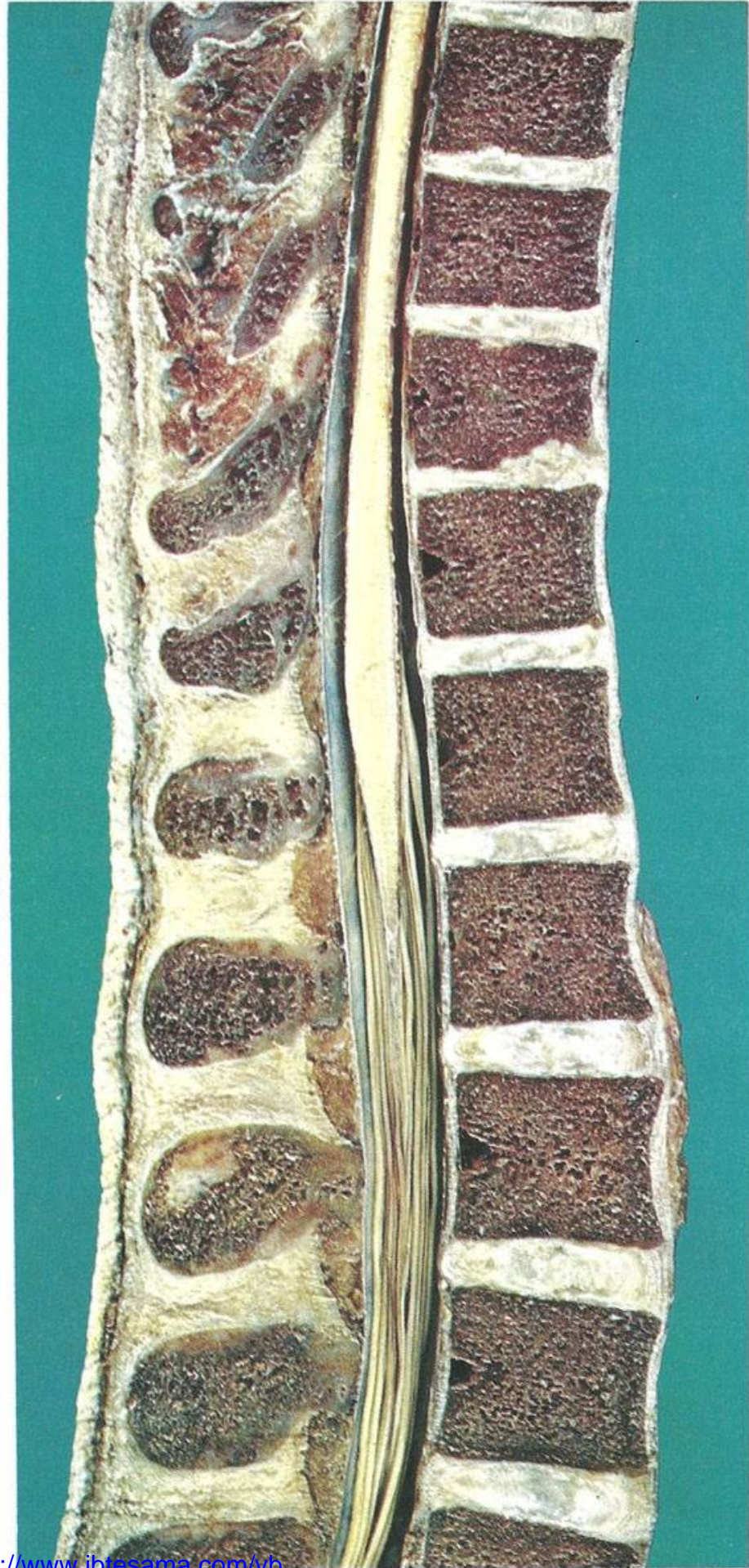


تبنيج يعمل في هذا المكان ليسهل عملية الولادة بأقل قدر من الألم.



الجزء السفلي من النخاع الشوكي داخل القناة الشوكية (المقارية)  
[قطاع سهمي]

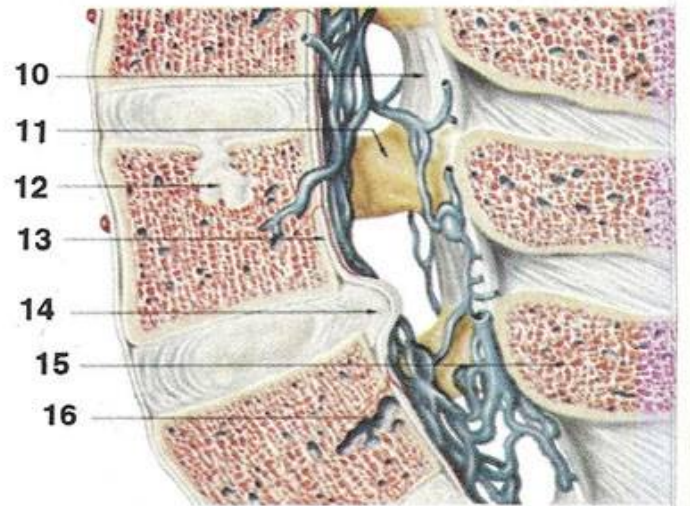
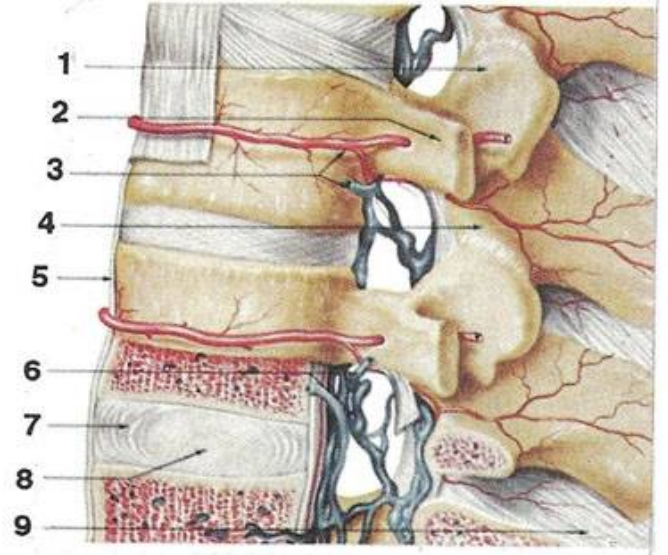
- يوضح هذا الشكل الجزء السفلي من النخاع الشوكي داخل القناة الشوكية (المقارية).
- يزداد حجم النخاع الشوكي عندما تنتهي المنطقة الصدرية مكونا ما يسمى «الانتفاخ القطني» هذا هو المكان الذي ترتبط فيه الأعصاب الشوكية - التي تغذي الطرف السفلي - بالنخاع الشوكي.
- ينتهي النخاع الشوكي عند الفقرة القطنية الثانية (ق2) وما تراه أسفل ذلك هو مجموع جذور الأعصاب الشوكية القطنية والعجزية مكونة ما يسمى «ذيل الحصان» أو «ذيل الفرس».





## انفتاح الاقراص بين الفقارية

- ١ نتوء مفصلي علوي
- ٢ نتوء مستعرض
- ٣ أوعية قطنية
- ٤ نتوء مفصلي سفلي
- ٥ الرباط الطولي الأمامي
- ٦ الضفيرة الفقارية  
الوريدية الداخلية
- ٧ الحلقة الليفية  
للقرص بين الفقاري
- ٨ النواة اللبية  
للقرص بين الفقاري
- ٩ رباط بين شوكي
- ١٠ الرباط الأصفر
- ١١ صفيحة
- ١٢ فتق النواة اللبية  
في العظم الإسفنجي (تحتها)
- ١٣ الرباط الطولي الخلفي
- ١٤ فتق النواة اللبية  
تحت الرباط الطولي الخلفي
- ١٥ نتوء شوكي
- ١٦ وريد قاعدي / فقاري

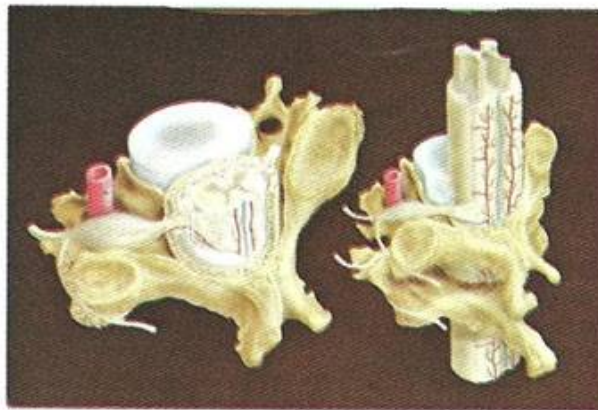
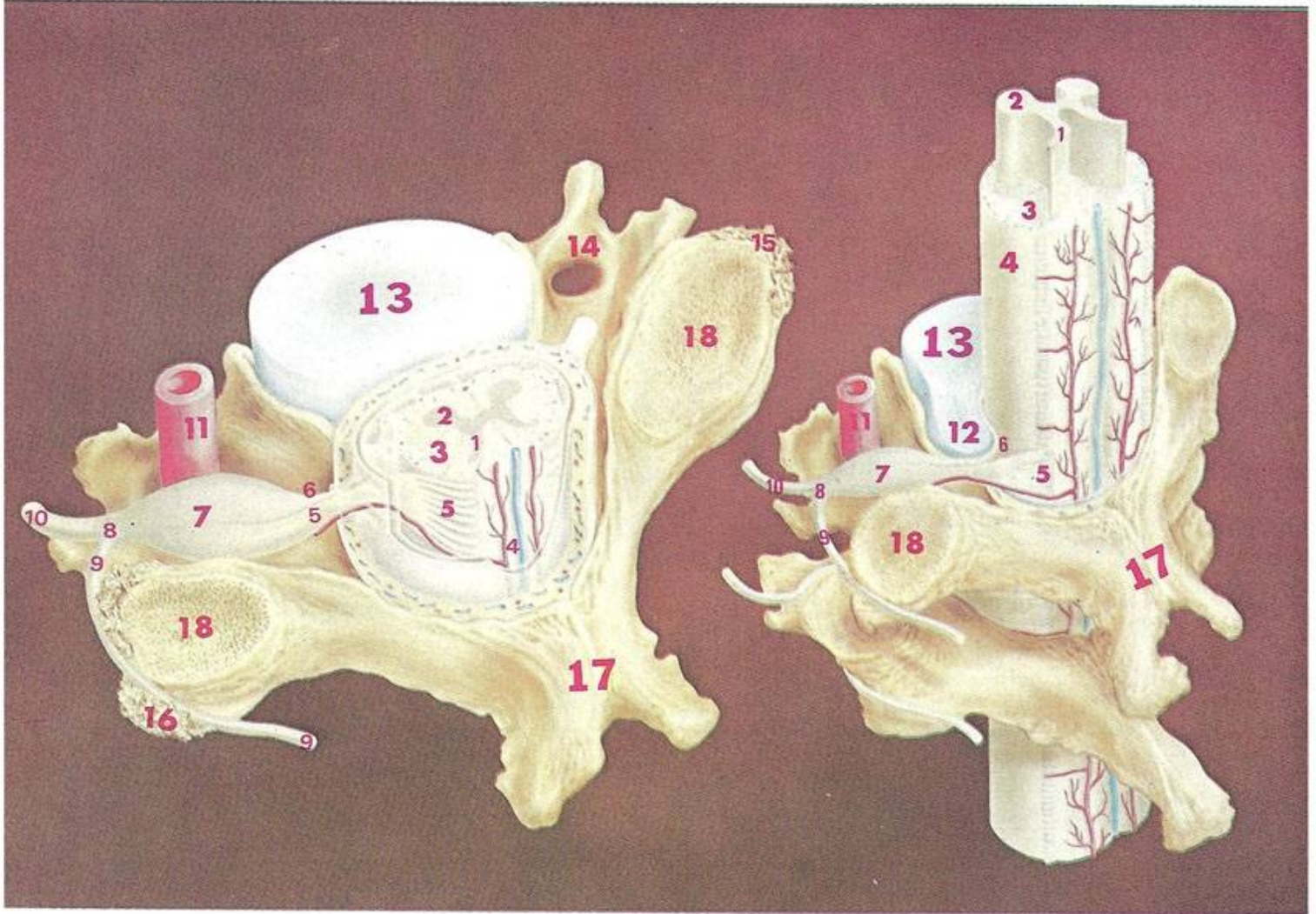


## انفتاح قرص بين غضروفي عنقي وبعض النوايت العظمية

القرن الخلفي للنخاع الشوكي	١
القرن الأمامي للنخاع الشوكي	٢
المادة البيضاء للنخاع الشوكي	٣
النخاع الشوكي	٤
الجذر الخلفي لعصب شوكي	٥
الجذر الأمامي لعصب شوكي	٦
عقدة الجذر الخلفي	٧
عصب شوكي	٨
الفرع الرئيسي الخلفي لعصب شوكي	٩
الفرع الرئيسي الأمامي لعصب شوكي	١٠
الشريان الفقاري	١١
قرص ضاغط على جذر عصب شوكي	١٢
قرص بين فقاري	١٣
الثقب المستعرض	١٤
نوايت عظمية	١٥
نوايت عظمية ضاغطة على فرع رئيسي خلفي لعصب شوكي	١٦
نتوء شوكي	١٧
سطيح مفصلي علوي	١٨

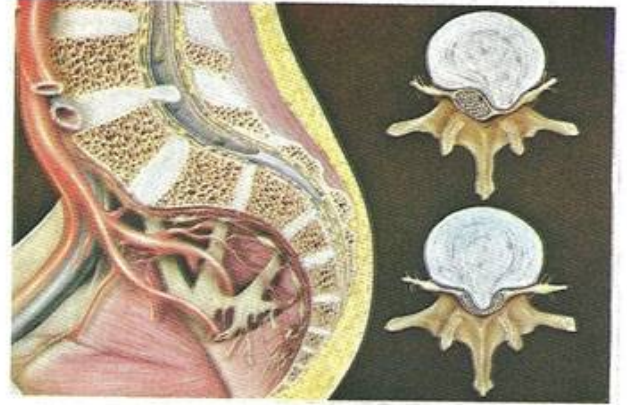
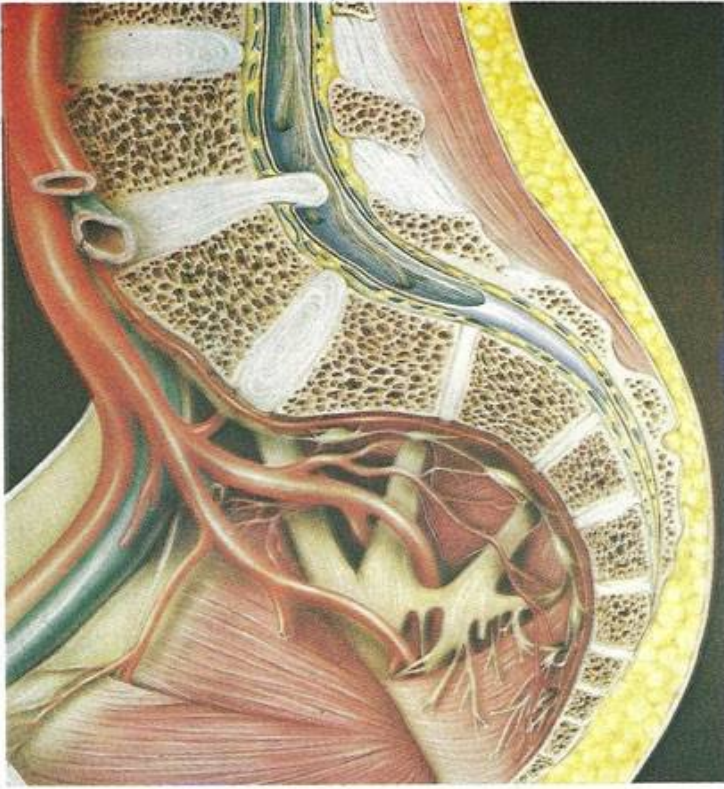


# انفتاق قرص بين غضروفي عنقي وبعض النوابت العظمية





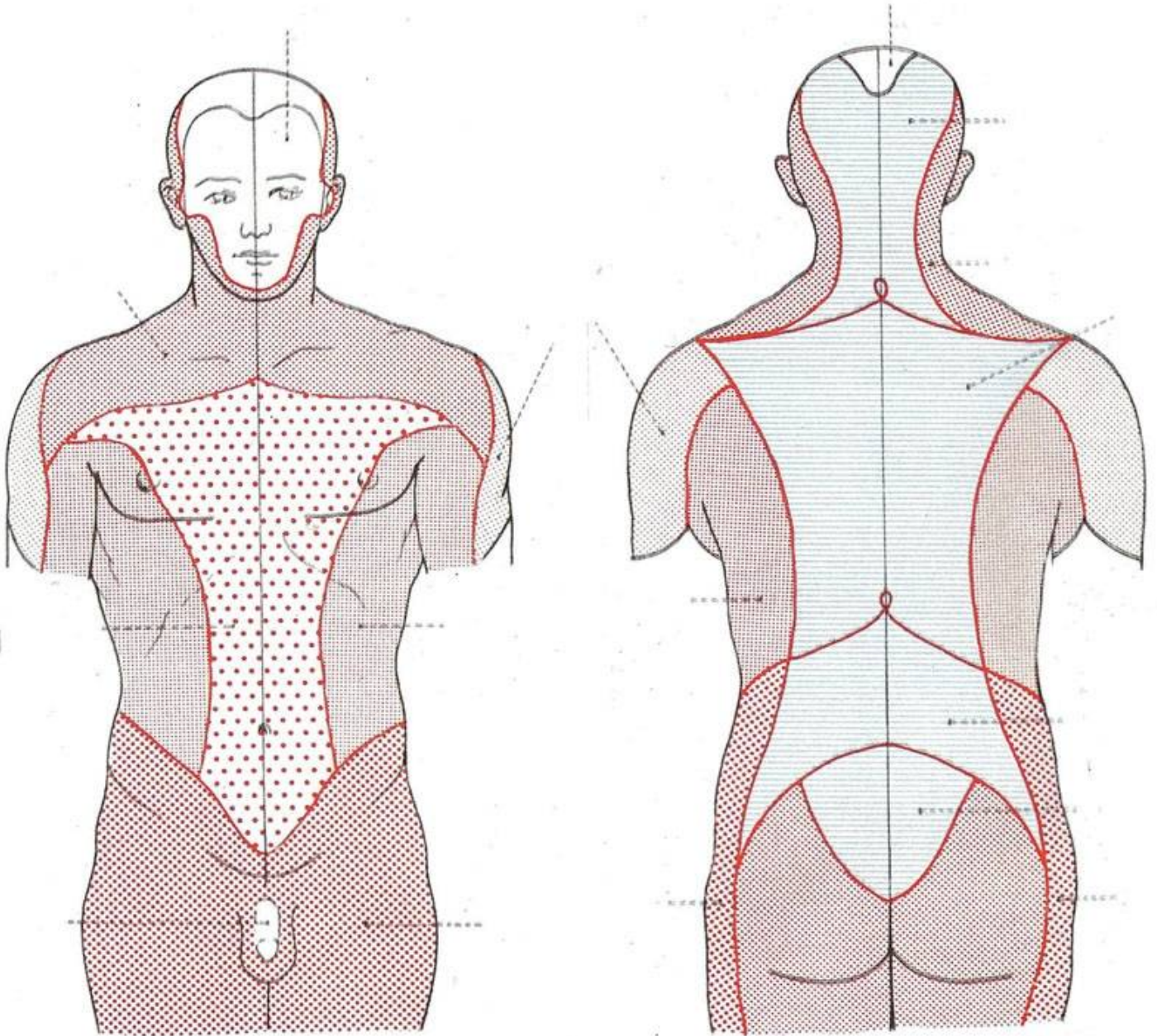
## انفتاق (انزلاق) الاقراص (الغضاريف) بين الفقراتية



- قطاع سهمي في الجزء الخلفي من المنطقة السفلية من البطن والجزء العلوي من الحوض يبين الشرايين والأوردة في هذه المنطقة.
- مر القطاع السهمي في الفقرات القطنية السفلى كما مر خلال العجز والعصعص.
- تم فتح الأم الجافية ما عدا الجزء السفلي منها والذي ينتهي في مستوى القطعة (الفقرة) العجزية الثانية.
- يمكن رؤية انفتاق (انزلاق) قرص بين فقاري وهو داخل في المنطقة حيث تقع مكونات ذيل الحصان (الفرس)، حيث يمكن لانفتاق (انزلاق) النواة اللبية للقرص بين الفقاري أن يحدث تحت الرباط الطولي الخلفي ويحدث ذلك ضغط على جذور الأعصاب الشوكية القطنية السفلية والأعصاب العجزية.



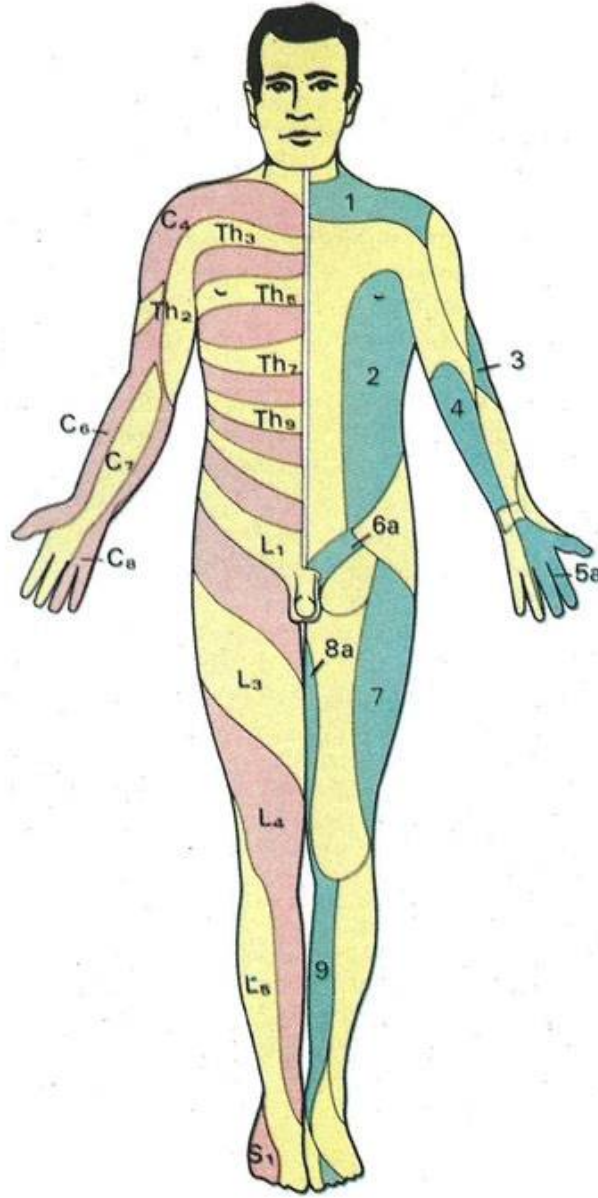
تعصيب الرأس والعنق والجذع والجزء العلوي  
من الطرفين السفليين [ من الأمام ومن الخلف ]



حاول أن تتعرف على هذين الشكلين بنفسك.

# القطاعات الجلدية

[ من الأمام ]



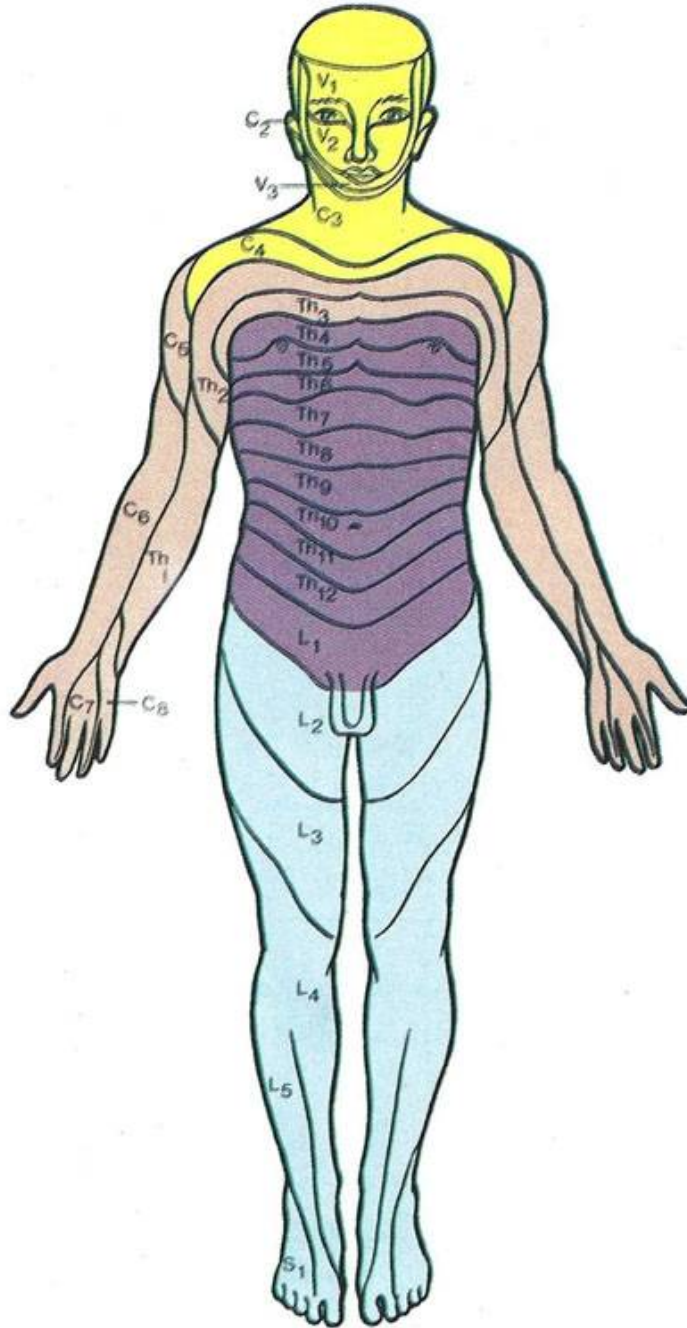
توزيع من الأمام على ناحية من الشكل، بينما يظهر  
توزيع الأعصاب المحيطة على الناحية الأخرى.

C = الأعصاب العنقية = Th = الأعصاب الصدرية  
L = الأعصاب القطنية = S = الأعصاب العجزية

- |       |                            |
|-------|----------------------------|
| ١     | الأعصاب فوق الترقوية       |
| ٢     | الأعصاب بين الضلعية        |
| ٣     | العصب الجلدي الخلفي للذراع |
| ٤     | العصب الجلدي الأنسي للساعد |
| ٥ (أ) | الأعصاب الإصبعية الراحية   |
| ٦ (أ) | العصب الحرقفي/الختلي       |
| ٧     | العصب الجلدي الوحشي للفخذ  |
| ٨ (أ) | الفرع الجلدي للعصب الساد   |
| ٩     | العصب الصافن               |

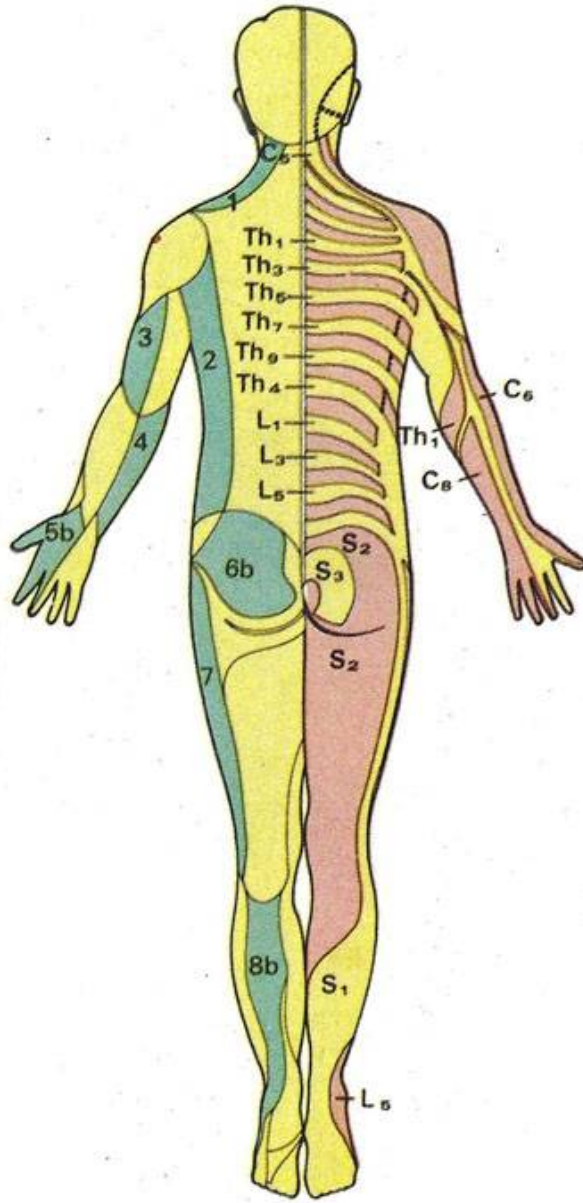


# القطاعات الجلدية [ من الأمام ]



# القطاعات الجلدية

[ من الخلف ]



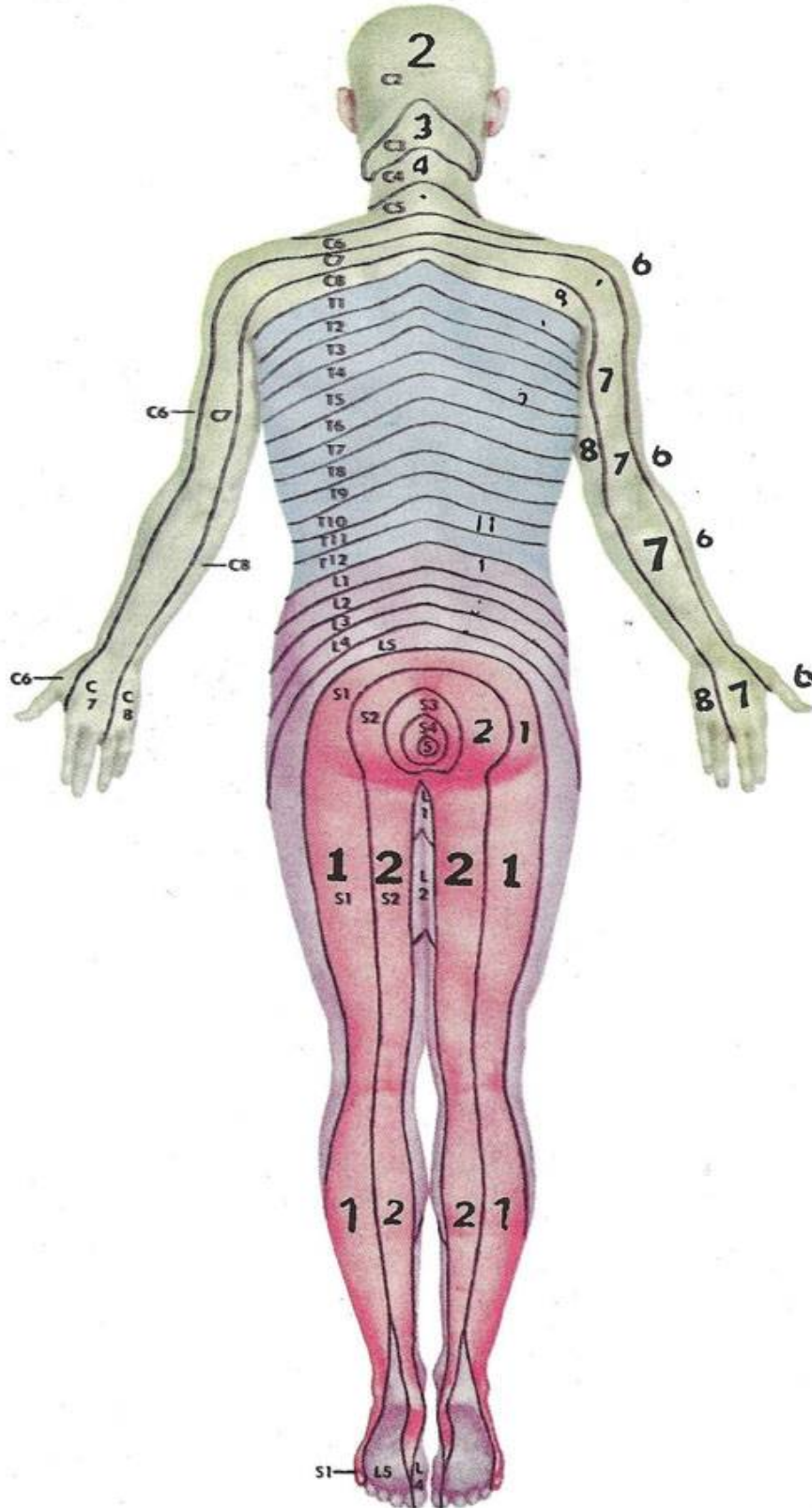
توزيع من الخلف على ناحية من الشكل، بينما يظهر توزيع الأعصاب المحيطية على الناحية الأخرى.

C = الأعصاب العنقية = Th = الأعصاب الصدرية  
L = الأعصاب القطنية = S = الأعصاب العجزية

- |       |                            |
|-------|----------------------------|
| ١     | الأعصاب فوق الترقوية       |
| ٢     | الأعصاب بين الضلعية        |
| ٣     | العصب الجلدي الخلفي للذراع |
| ٤     | العصب الجلدي الأنسي للساعد |
| ٥ (ب) | الأعصاب الإصبعية الراحية   |
| ٦ (ب) | العصب الحرقفي/الختلي       |
| ٧     | العصب الجلدي الوحشي للفخذ  |
| ٨ (ب) | العصب الربلي الجلدي        |



# القطاعات الجلدية [من الخلف]



## النخاع الشوكي داخل العمود الفقري [ قطاع سهمي ]

= العصب العنقي الأول ... والفقرة العنقية الأولى  
= العصب الصدري الأول ... والفقرة الصدرية الأولى  
= العصب القطني الأول ... والفقرة القطنية الأولى  
= العصب العجزي الأول ... والفقرة العجزية الأولى ] ١

= العصب العنقي الخامس ... والفقرة العنقية الخامسة  
= العصب الصدري الخامس ... والفقرة الصدرية الخامسة  
= العصب القطني الخامس ... والفقرة القطنية الخامسة  
= العصب العجزي الخامس ] ٥

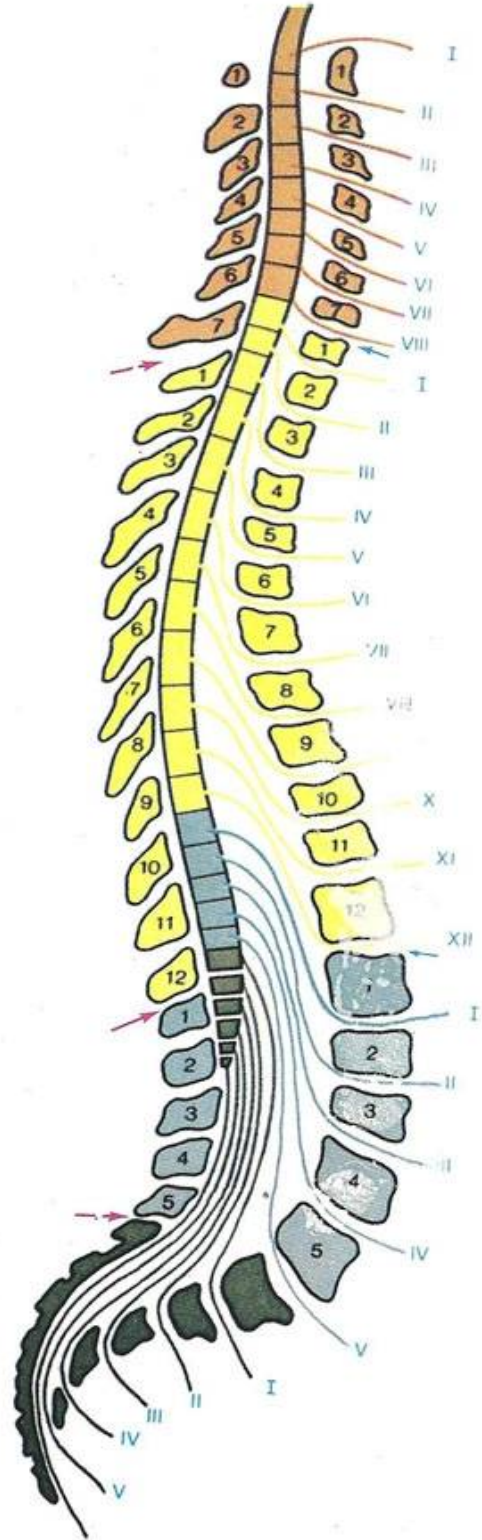
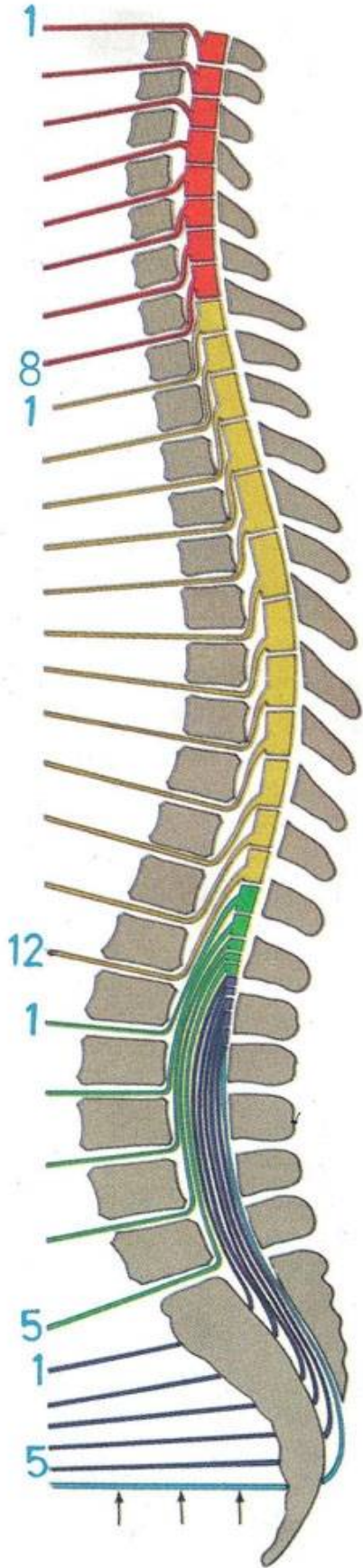
= العصب العنقي السابع ... والفقرة العنقية السابعة  
= العصب الصدري السابع ... والفقرة الصدرية السابعة ] ٧

= العصب العنقي الثامن ... والفقرة العنقية الثامنة  
= العصب الصدري الثامن ... والفقرة الصدرية الثامنة ] ٨

= العصب الصدري الثاني عشر ... والفقرة الصدرية الثانية عشرة ] ١٢



# النخاع الشوكي داخل العمود الفقري [ قطاع سهمي ]



## الجهاز العصبي السمبثاوي

- \* **العمود الأصفر** داخل النخاع الشوكي، يمثل منشأ الجهاز السمبثاوي من أربعة عشر (١٤) قطعة من النخاع الشوكي : اثنتا عشرة (١٢) قطعة صدرية، والقطعتان القطنيتان الأولى والثانية.
- \* الخطوط «**الحمراء**» تمثل الألياف السمبثاوية «**قبل**» العقدية.
- \* الخطوط «**الحمراء المتقطعة**» تمثل الألياف السمبثاوية «**بعد**» العقدية.

### العقد السمبثاوية

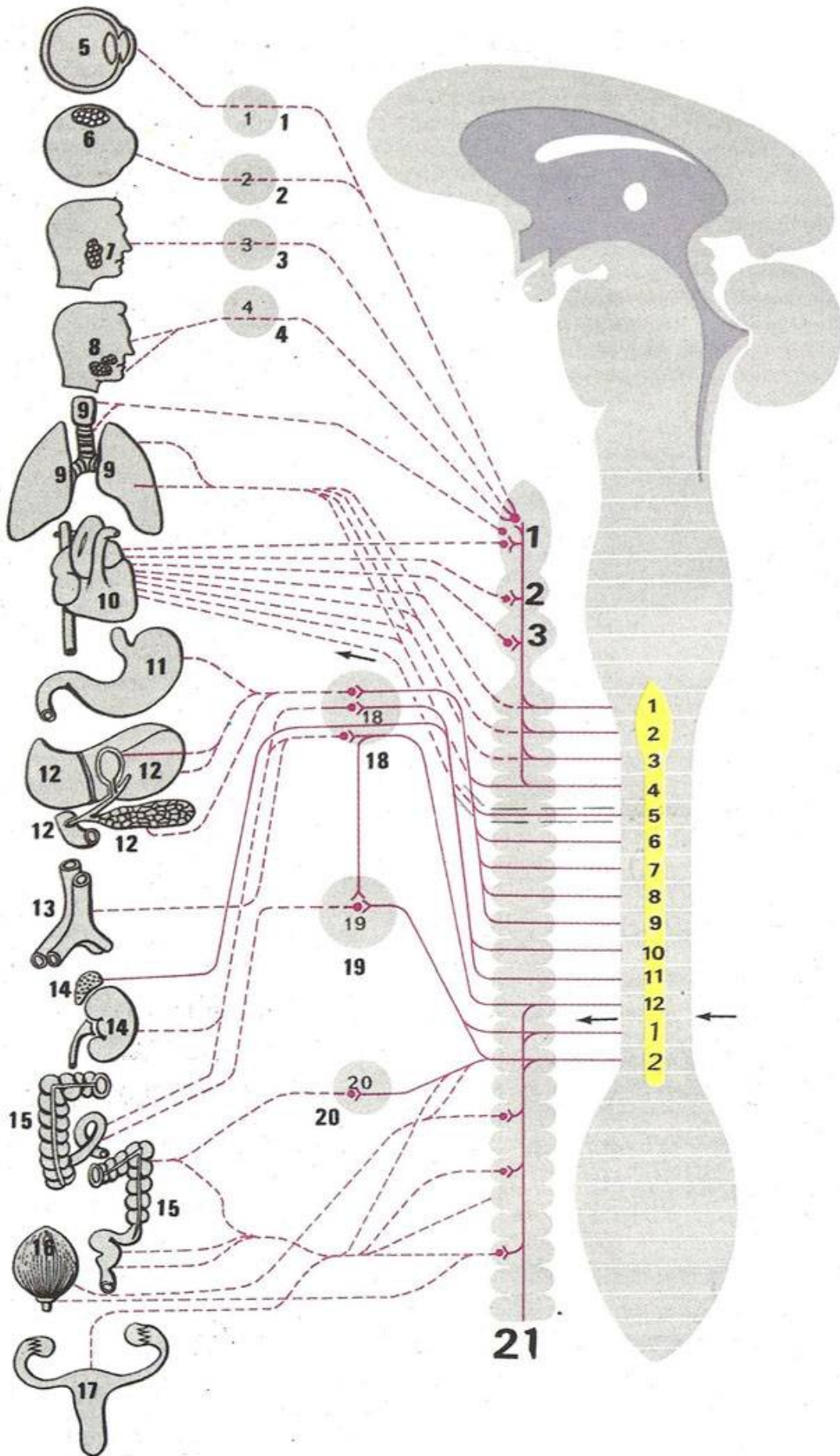
١	العقدة السمبثاوية العنقية العليا
٢	العقدة السمبثاوية العنقية الوسطى
٣	العقدة السمبثاوية العنقية السفلى

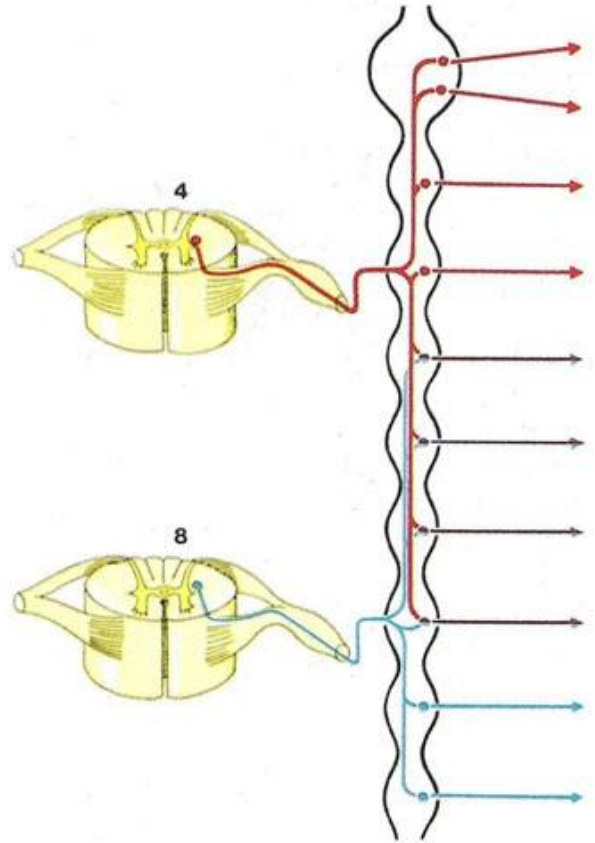
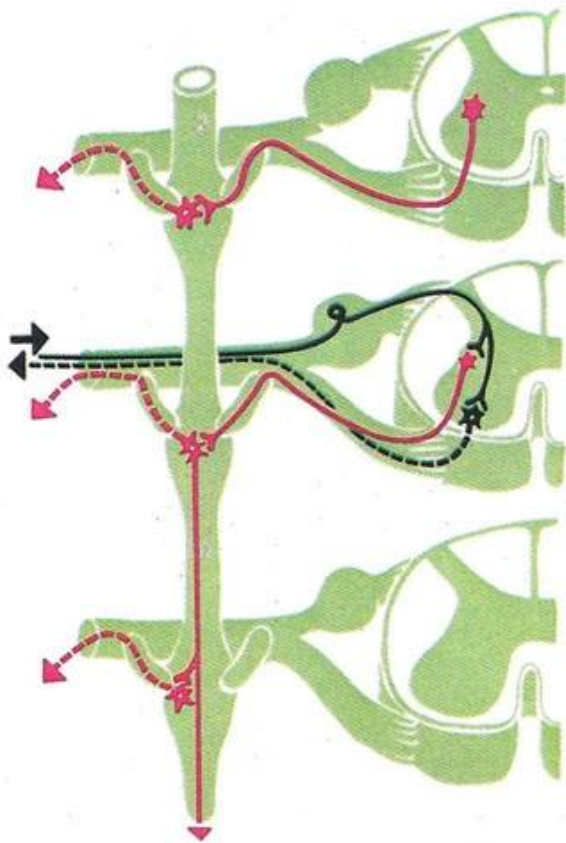
### العقد اليازامبثاوية

١	العقدة الهدبية
٢	العقد الاسفينية/الحنكية
٣	العقدة الأذنية
٤	العقدة تحت الفكية
٥	العين
٦	الغدة الدمعية
٧	الغدة النكفية
٨	الغدتان، تحت الفكية وتحت اللسانية
٩	الجهاز التنفسي
١٠	القلب
١١	المعدة
١٢	الكبد، والبنكرياس، والاثني عشر
١٣	الأوعية الدموية
١٤	الكلوة والغدة الكظرية
١٥	الأمعاء : الدقيقة والغليظة
١٦	المثانة
١٧	الرحم
١٨	العقدة المساريقية العليا
١٩	العقدة المساريقية السفلى
٢٠	العقدة الخثلية
٢١	الجذع السمبثاوي



# الجهاز العصبي السمبثاوي





- ليفتان قبل عقديتين (الخطوط الحمراء المتصلة) تتركبان النخاع الشوكي لتصلا إلى عقدتين سمبثاويتين في الجذع السمبثاوي.

- ثلاث ليفات بعد عقدية (الخطوط السوداء المتقطعة) تترك ثلاث عقد سمبثاوية لتغذي التراكيب اللاإرادية المختلفة.

شكل يوضح أن الليفة العصبية قبل العقدية التي تخرج من النخاع الشوكي وتدخل إلى العقدة السمبثاوية لا تتشابك مع هذه العقدة **فقط** ولكنها تنتشر في الجذع السمبثاوي لتتشابك مع عقد أخرى فوق هذه العقدة وتحتها.

كمبيوتر  
هدى على المصري

إخراج فني  
رفعت محمد حسين